

**TROVANJE PSA FURADANOM 35-ST
(KARBAMATNI INSEKTICID)***
DOG POISONING WITH FURADAN 35-ST (CARBAMATE INSECTICIDE)

Jelena Aleksić, Drinka Merćep, Z. Aleksić, M. Jovanović**

U radu je opisan prvi slučaj akutnog trovanja psa u Srbiji Furadanom 35-ST. Aktivna supstanca ovog preparata je karbofuran (2,3-dihidro-2,2-dimetil-7-benzofuranil methylcarbamate) karbamatni insekticid, akaricid i nematicid. Svetska zdravstvena organizacija ga je klasifikovala u klasu 1b, kao visoko toksičan otrov. U Srbiji je prema Listi otrova svrstan u I grupu otrova, pod rednim brojem 485, sa važenjem registracije do 2014. godine.

Patomorfološki su ustanovljene hiperemija i degenerativno-nekrotične promene u jetri, bubrežima i srcu. U ventralnim rogovima kičmene moždine ustanovljeno je liziranje jedara motornih neurona, gubitak tigroidne supstance i pericelularni edem, kao i akutni pankreatitis. Uz nespecifične promene (hiperemija, degenerativne i nekrotične promene u parenhimatoznim organima), nalaz promena u ventralnim rogovima kičmene moždine i akutni pankreatitis mogu da pobude sumnju na trovanje karbamatima.

Postavljena dijagnoza trovanja psa karbamatnim insekticidom bazirana je na makroskopskom, mikroskopskom nalazu, kao i toksikološko-hemijskoj potvrdi prisustva karbofurana primenom metode gasno-masene spektrometrije u uzetim uzorcima tkiva želuca i jetre, čime je potvrđena sumnja da je sporni pas otrovan.

U ovom slučaju sprovedene dijagnostičke procedure bile su osnov za pokretanje krivične odgovornosti.

Ključne reči: trovanje karbofuranom, pas, akutni pankreatitis, distrofija neurona

* Rad primljen za štampu 21. 03. 2011. godine

** Dr sci. med. vet. Jelena Aleksić, asistent, Katedra za sudsku veterinarsku medicinu i zakonske propise, dr sci. med. vet. Drinka Merćep, Katedra za patološku morfologiju, dr sci. med. vet. Zoran Aleksić, Katedra za sudsku veterinarsku medicinu i zakonske propise, redovni profesor, dr sci. med. vet. Milijan Jovanović, redovni profesor, Katedra za patološku morfologiju, Fakultet veterinarske medicine Univerziteta u Beogradu

Uvod / Introduction

Poslednjih godina sve su brojniji zahtevi vlasnika ili organizacija za brigu o životinjama za potvrdom sumnje trovanja životinja, pod različitim okolnostima. Odgovor na ovo pitanje je posebno aktuelizovan donošenjem novog Krivičnog zakonika Republike Srbije, koji je članom 269. sankcionisao postupak ubijanja životinja, predviđenom kaznom zatvora u trajanju do godinu dana (Krivični zakonik, Službeni glasnik, 85/05).

Iako kod nas u prometu postoji veliki broj hemijskih preparata koji sadrže potencijalno toksične supstance za životinje, izvršioци ovog krivičnog dela uglavnom kao otrove izbora koriste antikoagulantne rodenticide, kreozan, organofosfatne i karbamatne insekticide. Njihovim unošenjem u organima i tkivima životinja nastaju patološke promene, čiji je stepen makroskopskog uočavanja i specifičnosti različit. Iz ovih razloga, kao i za potrebe sudskog procesuiranja neophodna je toksikološko-hemijska potvrda uzroka uginuća.

Furadan 35-ST

Aktivna supstanca preparata Furadan 35-ST je karbofuran (2,3-dihidro-2,2-dimetil-7-benzofuranil methylcarbammat), koji spada u grupu karbamatnih insekticida, akaricida i nematicida (Evert, 2007). Svetska zdravstvena organizacija ga je klasifikovala u klasu 1b, kao visoko toksičan otrov (Kiyoshi i sar., 2001; Evert, 2007).

U Srbiji je prema Listi otrova (objavljena 29. 09. 2008. godine) svrstan u I grupu otrova, pod rednim brojem 485, sa važenjem registracije do 2014. godine (Lista otrova razvrstanih u grupe, Službeni list SRJ, br. 12/2000). Akutna oralna doza LD 50 za pse je 15 mg/kg telesne mase (Tomlin, 2000), a za pčele je 0,16 µg po pčeli (Eisler, 1985).

Klinički znaci trovanja karbamatima su posledica stimulacije nikotinskih i muskarinskih receptora. Muskarinski receptori se nalaze u glatkoj muskulaturi, srcu i egzokrinim žlezdama, a nikotinski receptori u poprečno-prugastoj muskulaturi, vegetativnim ganglijama i srži nadbubrežne žlezde. U skladu sa tim, efekti trovanja karbamatima se dele na muskarinske, nikotinske i centralne. Efekti nastali usled stimulacije nikotinskih receptora su kontrakcije skeletne muskulature (leđa, glave, ekstremiteta) i nakostrešenost dlake. Muskarinski efekti nastaju kao posledica vezivanja Ach za muskarinske receptore. Oglledaju se u hipersalivaciji, hipersekreciji HCl u želucu, pojačanoj kontrakciji svih glatkih mišića, izuzev mišića zidova krvnih sudova koji su relaksirani, hipotenziji, dijareji, čestom uriniranju, edemu pluća, povraćanju. Centralni efekti nastaju usled inhibicije Ach-esteraze u CNS-u, a praćeni su ekscitacijom, a zatim i depresijom CNS-a. Javlja se uznemirenost, tonično-klonični grčevi, kasnije kontinuirani grčevi, patološko Čein-Stoksovo disanje, depresija vazomotornog i respiratornog centra (pad krvnog pritiska i uginuće) (Čupić i sar., 2007; Jezdimirović, 2000).

Nisu svi navedeni znaci trovanja prisutni kod životinja i oni variraju u zavisnosti od toksičnosti jedinjenja, doze, načina izlaganja, stepena trovanja i životinjske vrste. U slučajevima lakših trovanja javljaju se samo blagi muskarinski efekti, a pri težem trovanju simptomi od CNS-a.

U lečenju trovanja karbamatnim insekticidima oksimi nisu efikasni antidoti. U slučajevima trovanja karbamatima, pored atropina treba primeniti i tia-zidne diuretike, da bi se ubrzala njihova eliminacija iz organizma (Čupić, 1999; Jezdimirović, 2000).

Za identifikaciju i kvantifikaciju karbamata u upotrebi su brojne metode, uključujući hromatografiju tankog sloja (Osselton i Snelling, 1986; Kiyoshi i sar., 2001,) tečnu hromatografiju pod pritiskom (Osselton i Snelling, 1986; Kwon i sar., 2004), gasnu hromatografiju (Klys i sar., 1989; Kiyoshi i sar., 2001) i gasnomasenu spektrometriju (GC-MS) (Kiyoshi i sar., 2001; Kwon i sar., 2004).

U radu je opisan prvi slučaj trovanja visokovrednog psa Furadanom 35-ST kod nas, kod koga je posle kratkog kliničkog toka došlo do letalnog ishoda.

Prikaz slučaja / Case report

Pas rase nemački oštrodlaki ptičar, ženskog pola, starosti sedam meseci je tokom obuke aportiranja pronašao kost koju je uhvatio zubima, ubrzo pokazao simptome i istog dana uginuo. Na površini sporne kosti zapažene su mestimično prebojene površine svetlocrvenom bojom. Tragom otisaka obuće u snegu policija je u obližnjoj kući pronašla originalno flaširano pakovanje crvene tečnosti sa natpisom Furadan 35-ST.

Leš je dostavljen Katedri za sudsku veterinarsku medicinu i zakonske propise radi utvrđivanja uzroka uginuća, sa sumnjom da je pas otrovan karbamatnim insekticidom.

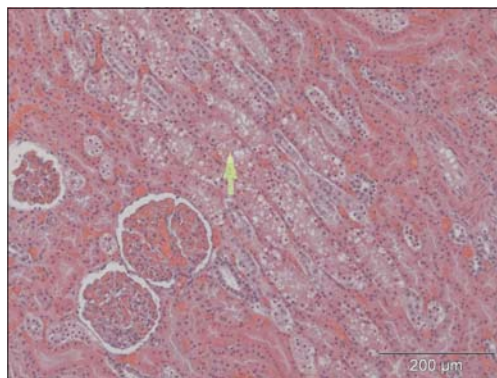
Postmortalni nalaz / Postmortem findings

Obdukcioni i histopatološki nalaz / Autopsy and histopathological findings

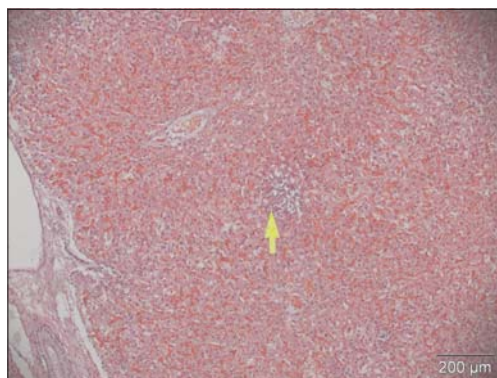
Promene na obdukciji su bile nespecifične, a dominantan nalaz bila je kongestija svih parenhimatoznih organa. U lumenu traheje na mestu račvanja konstatovana je penušava tečnost svetlocrvene boje. Pluća su bila tamnocrvene boje, zaobljenih rubova i povećana. U ždrelu je uočena izvesna količina povraćenog želudačnog sadržaja. Jetra je bila povećana, tamnocrvene boje, zaobljenih rubova sa brojnim, okruglastim beličastim poljima po površini, dijametra nekoliko milimetara, koja su se prostirala u parenhim.

Za patohistološka ispitivanja uzorkovani su delovi tkiva pluća, srca, jetre, bubrega, pankreasa i lumbalnog dela kičmene moždine. Uzorci su fiksirani u 10% formalinu i procesuirani rutinskom parafinskom tehnikom. Mikrotomski isečci debljine 5 µm, nakon deparafinizacije bojeni su standardnom hematoksilin eozin metodom.

Histopatološke promene su bile raznovrsne i obuhvatale su kongestiju pluća, hiperemiju i degenerativne promene pojedinačnih ćelija miokarda, hiperemiju bubrega i degeneraciju epitela bubrežnih kanalića (slika 1), kao i hiperemiju i nekrotična polja u parenhimu jetre (slika 2). Pregledom isečaka tkiva pankreasa dijagnostikovano je akutni pankreatitis sa širim poljima nekroze, koja je zahvatala parenhim i interlobularno vezivno tkivo (slika 3). U ventralnim rogovima lumbalnog dela kičmene moždine konstovano je liziranje jedara motornih neurona, gubljenje tigroidne supstance i pericelularni edem (slika 4). Senzitivni neuroni u dorzalnim rogovima kičmene moždine bili su morfološki očuvani.



Slika 1. Hiperemija i degenerativne promene u bubrežnim kanalićima, (HE, 200x) /
Figure 1. Hyperaemia and degenerative changes in renal tubules (arrow), (HE, 200x)

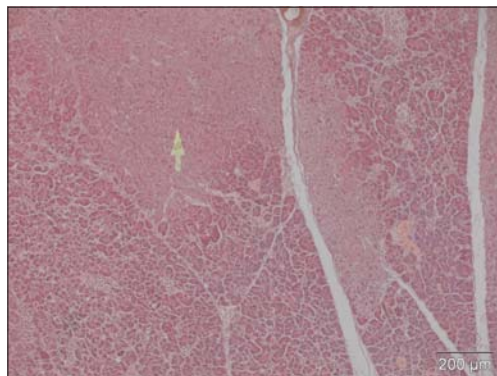


Slika 2. Hiperemija i nekrotična polja u parenhimu jetre, (HE, 100x)
Figure 2. Hyperaemia and necrotic areas in liver parenchyma (arrow), (HE, 100x)

Za toksikološku analizu uzorkovan je podvezan želudac i deo jetre.

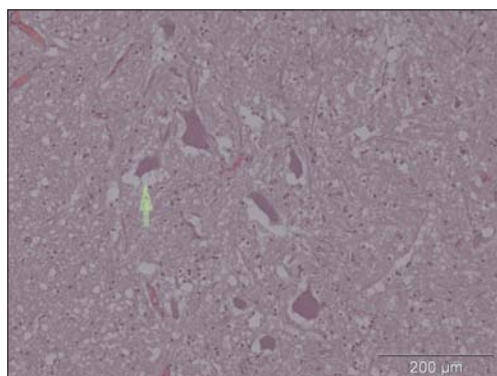
Toksikološko-hemijskom analizom obavljenom na Odeljenju za toksikološku hemiju Centra za kontrolu trovanja Vojnomedicinske akademije u Beo-

gradu primenom metode gasno-masene spektrometrije u tkivu želuca i jetre ustanovljeno je prisustvo karbofurana, čime je potvrđena sumnja da je sporni pas otrovan.



Slika 3. Nekroza parenhima (strelica) i interlobularnog vezivnog tkiva pankreasa, (HE, 100x)

Figure 3. Necrosis of parenchyma (arrow) and interlobular connective tissue of pancreas, (HE, 100x)



Slika 4. Liziranje jedara motornih neurona, gubitak tigroidne supstance i pericelularni edem, (HE, 200x)

Figure 4. Lysis of nuclei in motor neurons, loss of tigroid substance and pericellular oedema (arrow), (HE, 200x)

Diskusija / Discussion

Ovaj slučaj predstavlja primer akutnog trovanja psa karbamatnim pesticidom. Znaci i simptomi trovanja javljaju se za nekoliko minuta, jer karbofuran deluje direktno na enzim acetilholinesterazu, bez aktiviranja metabolizma (Tobin, 1970). Inhibiranje enzima acetilholinesteraze dovodi do povećane aktivnosti ace-

tilholina na nikotinskim i muskarinskim receptorima (Kandalajt i sar., 1991; Weizman i Sofer, 1992; Goodale i sar., 1993; Moritz i sar., 1994). Za razliku od ireverzibilnog blokiranja ovog enzima u slučaju trovanja organofosfatima (Moritz i sar., 1994), karbamati indukuju prolaznu inhibiciju acetilholinesteraze.

Patomorfološke promene kod akutnog trovanja karbamatnim insekticidima prilično su nespecifične i rezultat su hipoksije i cirkulatornih poremećaja, jer u najvećem broju slučajeva egzitus nastaje usled respiratorne disfunkcije. Naši nalazi na obdukciji govore u prilog ovoj činjenici i saglasni su sa nalazima drugih autora (Srebočan i sar., 2003).

Značajan (usputni) nalaz u slučajevima trovanja organofosfatnim i karbamatnim insekticidima jeste razvoj akutnog pankreatitisa (Dressel i sar., 1979; Marsh i sar., 1988; Lee, 1989; Lankisch i sar., 1990; Kandalajt i sar., 1991; Weizman i Sofer, 1992; Goodale i sar., 1993; Moritz i sar., 1994; Panieri i sar., 1997; Sahin i sar., 2002; Singh i sar., 2003). U ovom slučaju akutni pankreatitis se karakterisao enzimskom nekrozom, koja nastaje kao posledica karbamatske stimulacije ćelija egzokrinog dela na pojačanu sekreciju (Dressel i sar., 1982; Kandalajt i sar., 1991; Weizman i Sofer, 1992; Goodale i sar., 1993; Moritz i sar., 1994).

U dorzalnim rogovima lumbalnog dela kičmene moždine, tela neurona (senzitivni neuroni) bila su očuvana, za razliku od tela neurona u ventralnim rogovima (motorni neuroni), što potvrđuje afinitet karbamata ka motornim neuronima. Srebočan i sar., (2003) takođe opisuju vakuolarnu degeneraciju neurona u lumbalnom segmentu kičmene moždine.

Zaključak / Conclusion

Prilikom procene eventualne odgovornosti fizičkih i pravnih lica u forenzičkim slučajevima neophodno je obdukcijom i toksikološkom analizom prikupiti nesporne dokaze koji ukazuju na uzročno-posledičnu vezu između štetnog događaja i štete nastale trovanjem životinje.

Uz nespecifične promene kao što su hiperemija, degenerativne i nekrotične promene u parenhimatoznim organima, nalaz promena u ventralnim rogovima kičmene moždine i akutni pankreatitis mogu da pobude sumnju na trovanje karbamatima.

U cilju sprečavanja pojava namernih ili slučajnih trovanja životinja neophodno je što hitnije doneti propise kojima će se zabraniti slobodan promet preparata koji sadrže visokotoksične supstance.

U ovom slučaju sprovedene dijagnostičke procedure bile su osnov za pokretanje krivične odgovornosti.

Literatura / References

1. Ćupić V, Muminović M, Kobal S, Velev R. Farmakologija za studente veterinarske medicine. Beograd, Sarajevo, Ljubljana, Skoplje, 2007.

2. Ćupić V. Najčešća trovanja u veterinarskoj medicini. Stručna knjiga, Beograd, 1999.
3. Dressel TD, Goodale RL, Arneson MA, Borner JW. Pancreatitis as a complication of anticholinesterase insecticide intoxication. *Ann Surg* 1979; 189: 199-204.
4. Dressel TD, Goodale RL Jr, Zweber B, Borner JW. The effect of atropine and duct decompression on the evolution of Diazinon-induced acute canine pancreatitis. *Ann Surg* 1982; 195: 424-34.
5. Eisler R. Carbofuran Hazards to Fish, Wildlife, and Invertebrates: A Synoptic Review. U.S. Fish and Wildlife Service Biological Report 1985; 85(1.3): 36.
6. Evert S. 2007; Environmental fate of carbofuran. Environmental monitoring branch, Department of pesticide regulation, retrieved March 13, 2008. (<http://www.cdpr.ca.gov/docs/emon/pubs/fatememo/carbofuran.pdf>).
7. Goodale RL, Manivel JC, Borner JW, Liu S, Judge J, Li C, Tanaka T. Organophosphate sensitizes the human pancreas to acinar cell injury: an ultrastructural study. *Pancreas* 1993; 8: 171-5.
8. Jezdimirović BM. Veterinarska farmakologija. Fakultet veterinarske medicine Univerziteta u Beogradu, 2000.
9. Kandalaf K, Liu S, Manivel C, Borner JW, Dressel TD, Sutherland DE, Goodale RL. Organophosphate increases the sensitivity of human exocrine pancreas to acetylcholine. *Pancreas* 1991; 6: 398-403.
10. Kiyoshi A, Sang-Ki L, In Sang W, Yang Ja, Yoo Young C, Ameno S, Kubota T, Kinoshita H, Ijiri I. Blood carbofuran concentrations in suicidal ingestion cases. *Forensic Sci Int* 2001; 116: 59-61.
11. Klys M, Kosun J, Pach J, Kamenczak A. Carbofuran poisoning of pregnant woman and fetus per ingestion. *J Forensic Sci* 1989; 34(6): 1413-6.
12. Krivični zakonik. Službeni glasnik, 85/05.
13. Kwon YK, Wee SH, Kim JH. Pesticide poisoning events in wild birds in Korea from 1998 to 2002. *J Wildl Dis* 2004; 40(4): 737-40.
14. Lankisch PG, Muller CH, Niederstadt H, Brand A. Painless acute pancreatitis subsequent to anticholinesterase insecticide (Parathion) intoxication. *American Journal Gastroenterology* 1990; 85: 872-5.
15. Lee HS. Acute pancreatitis and organophosphate poisoning. A case report and a review. *Singapore Medical Journal* 1989; 30: 599-601.
16. Lista otrova razvrstanih u grupe. Službeni list SRJ, br. 12/2000.
17. Marsh WH, Vukov GA, Conradi EC. Acute pancreatitis after cutaneous exposure to an organophosphate insecticide. *American Journal Gastroenterology* 1988; 83: 1158-60.
18. Moritz F, Droy JM, Dutheil G, Melki J, Bonmarchand G, Leroy J. Acute pancreatitis after carbamate insecticide intoxication. *Intensive Care Medicine* 1994; 20: 49-50.
19. Osselton MD, Snelling RD. Chromatographic identification of pesticides. *Journal of Chromatography* 1986; 368: 265-71.
20. Panieri E, Krige JE, Bornman PC, Linton DM. Severe necrotizing pancreatitis caused by organophosphate poisoning. *Journal of Clinical Gastroenterology* 1997; 25: 463-5.
21. Sahin I, Onbasi K, Sahin H, Karakaya C, Ustun Y, Noyan T. The prevalence of pancreatitis in organophosphate poisonings. *Human Experimental Toxicology* 2002; 21: 175-7.

22. Singh S, Parthasarathy S, Sud A, Wanchu A, Bambery P. Acute pancreatitis following propoxyfur (Baygon) ingestion. *Journal of Association of Physicians India* 2003; 51: 78-9.
23. Srebočan E, Hrlec G, Grabarević Ž, Popme-Gotal J, Sabočanec R. Poisoning with acetylcholinesterase inhibitors in dogs: two case reports. *Veterinarni Medicina* 2003; 48(6): 175-6.
24. Tobin JS. Carbofuran: a new carbamate insecticide. *Journal of Occupation Medicine and Toxicology* 1970; 12: 16-9.
25. Tomlin C. *The Pesticide Manual. A World Compendium*, Crop Protection Publication. 12th ed. The Royal Society of Chemistry 2000; 152-3; 200-1.
26. Weizman Z, Sofer S. Acute pancreatitis in children with anticholinesterase insecticide intoxication. *Pediatrics* 1992; 90: 204-6.

ENGLISH

**DOG POISONING WITH FURADAN 35-ST (CARBAMATE INSECTICIDE) –
CASE REPORT**

Jelena Aleksić, Drinka Merćep, Z. Aleksić, M. Jovanović

The first case of poisoning of a dog with Furadan 35-ST in Serbia is described. The active ingredient of Furadan 35-ST is carbofuran (2,3-dihydro-2,2-dimethyl-7-benzofuranyl methyl carbamate), a carbamate insecticide, acaricide and nematocide. This highly poisonous substance is classified by the World Health Organisation into Class 1 b and in Serbia into Group 1 of The List of Poisons.

Pathological assessment revealed hyperaemia and degenerative and necrotic changes in the liver, kidneys and heart. In addition, lysis of the nuclei in the motor neurons, loss of tigroid substance and pericellular oedema in the ventral horns of the spinal cord, and acute pancreatitis were found. In addition to the non-specific changes (hyperaemia, degenerative and necrotic changes in the parenchymal organs), the ones in the ventral horns of the spinal cord and acute pancreatitis may lead to carbamate poisoning being suspected.

The diagnosis was established on the grounds of toxicological-chemical confirmation of carbofuran by means of GC-MS in addition to the macroscopic, microscopic findings in tissue samples taken from the stomach and the liver, which confirmed the suspicion of the dog having been poisoned with the carbamate insecticide.

In the current case the results of the diagnostic procedures provided foundations for the initiation of criminal proceedings.

Key words: carbofuran poisoning, dog, acute pancreatitis, neurodystrophy

ОТРАВЛЕНИЕ СОБАКИ ФУРАДАНОМ 35-СТ (КАРБАМАТНЫЙ ИНСЕКТИЦИД) - ПОКАЗ СЛУЧАЯ

Елена Алексич, Дринка Мерчеп, З. Алексич, М. Йованович

В работе описан первый случай острого отравления собаки в Сербии Фураданом 35-СТ. Активная субстанция этого препарата карбофуран (2,3-дигидро-2,2-диметил-7-бензофуранил метилкарбонат) карбаматный инсектицид, акарицид и нематодцид. Всемирная организация здравоохранения его классифицировала в класс Ib, как высоко токсический яд. В Сербии по Листу ядов распределен в I группу ядов, под порядковым числом 485, с сроком действия регистрации до 2014 года.

Патоморфологически установлены гиперемия и дегенеративно-некротические изменения в печени, почках и сердцу. В вентральных рогах спинного мозга установлено лизирование ядер моторных нейронов, потеря тигроидной субстанции и перичеллюлярный отёк, словно и острый панкреатит. При неспецифических изменениях (гиперемия, дегенеративные и некротические изменения в паренхиматозных органах), результаты изменений в вентральных рогах спинного мозга и острый панкреатит могут побудить сомнение на отравление карбаматами.

Поставленный диагноз отравления собаки карбаматным инсектицидом базируется на макроскопические, микроскопические результаты, словно и токсикологическо-химическом подтверждении присутствия карбофурана применением метода газово-массовой спектрометрии в взятых образчиках тканей желудка и печени, чем подтверждено сомнение, что спорная собака отравлена.

В этом случае проведённые диагностические процедуры были основа для возбуждения уголовной ответственности.

Ключевые слова: отравление карбофураном, собака, острый панкреатит, дистрофия нейронов