

**OPSTRUKCIJA TANKOG CREVA ŽDREBADI ASKARIDIDAMA POSLE
DEHELMINTIZACIJE IVERMEKTINOM: PRIKAZ SLUČAJA***
**SMALL INTESTINE OBSTRUCTION WITH ASCARIDIDAE IN FOALS
AFTER DEHELMINTISATION WITH IVERMECTIN: CASE REPORT**

Lauš S., Spasojević-Kosić Ljubica, Trailović D. R.**

*Visok intenzitet infekcije askarididom *Parascaris equorum* može da dovede do intraluminalne opstrukcije ileuma kod ždrebadi, naročito tokom prve dehelmintizacije (u vreme i nakon odbijanja), ređe kod starijih jedinki. Opstrukciju creva prate jaki količni bolovi i šok, koji neminovno dovodi do uginuća, naročito u slučajevima kada adekvatna terapija nije preduzeta na vreme. U radu su opisana četiri slučaja opstrukcije tankog creva askarididama kod ždrebadi rase američki kasač, koja je bila isprovocirana antiparazitikom. Prvi simptomi su se pojavili dvadesetak sati od tretmana antiparazitikom. Dva ždrebeta su izlečena uz medikamentoznu terapiju, jedno je uginulo, pri čemu je u jednom slučaju preduzeta hirurška intervencija u terenskim uslovima.*

*Ključne reči: ždrebac, dehelmintizacija, opstrukcija creva, *Parascaris equorum**

Uvod / Introduction

Crevni paraziti se često dovode u vezu sa pojavom količnih oboljenja konja. Kod ždrebadi poseban značaj ima *Parascaris equorum*, nematoda koja može da dovede do začepjenja tankog creva i uginuća, naročito u vreme i nakon odbijanja (Fleming i Mueller, 2009). Začepljenje lumena tankog creva askarididama javlja se prvenstveno kod životinja koje nisu uredno tretirane antiparaziticima. Do impakcije askarididama, pri tome, obično dolazi nakon primene visoko efikasnih antihelmintika kao što su ivermektin, piperazin ili organofosfati, koji inhibiraju neuromuskularnu transmisiju parališući parazite (Trailović, 2011).

* Rad primljen za štampu 01. 04. 2015. godine

** Dr sc. vet. med. Saša Lauš, Privatna veterinarska stanica „Praxis veterinaria“, 2. oktobra 40 Vršac; dr sc. vet. med. Ljubica Spasojević-Kosić, profesor, Poljoprivredni fakultet Univerziteta u Novom Sadu, Departman za veterinarsku medicinu; dr sc. vet. med. Dragiša Trailović, profesor, Fakultet veterinarske medicine Univerziteta u Beogradu

Klinički simptomi zavise od trajanja i stepena opstrukcije tankog creva. Ždrebadi sa većim stepenom infekcije askarididama obično slabije napreduju, dlaka im je lošeg kvaliteta, abdomen ponekad uvećan – „pupav“. Začepljenje provocira jake abdominalne bolove i gastroezofagealni refluks koji ponekad sadrži i askaridide (Kovač, 2002). U kliničkoj slici dominiraju znaci progresije sa postepenim razvojem šoka, naročito u slučajevima potpunog prekida pasaze sadržaja u tankom crevu. Kao komplikacija začepljenja tankog creva askarididama može doći do invaginacije, rupture creva i peritonitisa (Kovač, 2002; Fleming i Mueller, 2009; Trailović, 2011). Kod ždrebadi starije od godinu dana ovakva pojava je retka, zbog razvoja imuniteta na askaridide.

Količne bolesti se mogu dovesti u vezu i sa drugim infekcijama parazitske etiologije. Strongilidoza je svakako najvažnija – larve *Strongylus vulgaris* su odgovorne za pojavu tromboemboličnih kolika, *Anoplocephala perfoliata* može da dovede do invaginacije creva, a larve gasterofilusa (*Gasterophilus intestinalis*, *G. haemorrhoidalis*, *G. pecorum*, *G. nasalis* sin. *veterinus*) do opstrukcije pilorusa i proširenja želuca (Trailović, 2011).

Prikaz slučaja / Case report

Četiri ždrebeta rase američki kasač starosti oko 6 meseci, neposredno nakon zalučenja su pokazala znake blagih kolika sa apatijom i anoreksijom. Prema podacima dobijenim od vlasnika, ždrebadi su prethodnog dana prvi put tretirani protiv parazita ivermektin pastom. Pregledom su kod sva četiri ždrebeta utvrđene fiziološke vrednosti trijasa: telesna temperatura, puls i disanje, su bili u granicama normalnih vrednosti, pri čemu je vreme ponovnog punjenja kapilara iznosilo 1,5 do 2 sekunde. Tokom prvih nekoliko sati od pojave simptoma nije uočena defekacija, niti refluks želučnog sadržaja (tabela 1). Hematološki i biohemijski parametri krvi su u isto vreme bili u granicama fizioloških vrednosti.

Odmah po dolasku na ergelu za smirivanje bolova je dat fluniksin meglumin u dozi od 1,1 mg/kg telesne mase. Kod dva ždrebeta (ždrebadi 1 i 2 - tabela 1) bol je prestao ubrzo posle aplikacije fluniksina, za razliku od druga dva ždrebeta kod kojih je fluniksin doveo samo do kratkotrajnog, nepotpunog popuštanja bolova. Nakon sedam časova od pojave prvih simptoma kod jednog ždrebeta je uočen gastroezofagealni refluks sa prisutnim parazitima u nosu, pri čemu je sondiranjem kod oba ždrebeta (ždrebadi 3 i 4 – tabela 1) potvrđeno postojanje duodenogastričnog refluksa u kome su se nalazile askaridide. Zbog pojačanih bolova oba ždrebeta su ponovo dobila fluniksin, da bi nešto kasnije, zbog progresivnog pogoršanja dobila i ksilazin, u dozi od 1,1 mg/kg telesne mase. Nakon smirivanja bolova započeta je infuzija Ringerovog rastvora.

Kod prva dva ždrebeta, nakon osam sati od pojave prvih simptoma, ponovo se javljaju blage kolike, bez refluksa, pa je uz ponovljenu i.v. aplikaciju fluniksina meglumina, nazogastričnom sondom aplikovano parafinsko ulje. Količni bolovi su ubrzo nakon toga prestali, oba ždrebeta su pila vodu i počela da jedu, pri čemu je

nešto kasnije uočena defekacija. Kod druga dva ždrebeta stanje se progresivno pogoršavalo, telesna temperatura je bila povišena, puls ubrzan, turgor kože smanjen, pri čemu je hematološkim pregledom utvrđeno povećanje vrednosti hematokrita.

Uz već navedenu terapiju (infuzija Ringerovog rastvora, flunixin meglumin i ksilazin), uključena je antibiotska terapija (penicilin - 20.000 IJ/kg i.m. i gentamicin - 6,6 mg/kg i.v.). Zdravstveno stanje ova dva ždrebeta se uprkos terapiji progresivno pogoršavalo – vrednosti svih kliničkih i laboratorijskih parametara su izlazile iz okvira normalnih vrednosti (tabela 1). Ždrebe broj 3 je nakon 36 časova uginulo, uprkos intenzivnoj terapiji. Odmah je izvršena obdukcija i utvrđeno začepljenje tankog creva askarididama (slika 1).

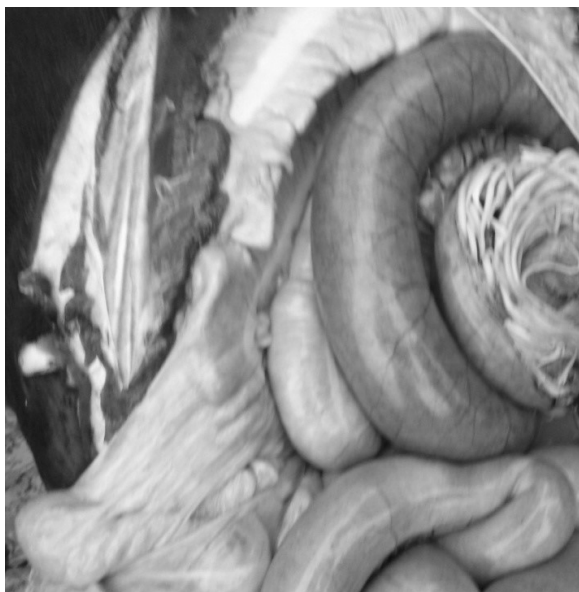
Tabela 1. Vrednosti kliničkih i laboratorijskih parametara kod ždrebadi sa opstrukcijom creva parazitima

Table 1. Values of clinical and laboratory parameters in foals with bowel obstruction caused by parasites

Vreme nakon pojave prvih simptoma / Time after the onset of symptoms	Ždrebe / Foal	TT (°C)	Puls / Pulse (u/min)	VPK (sec.)	Gastrični refluks / Gastric reflux	Hct (1/l)	Ukupni proteini / Total protein (g/l)
4 h	1	38,2	66	1,2	(-)	0,32	63,2
	2	38,4	68	1,3	(-)	0,34	64,6
	3	38,3	71	1,5	(-)	0,38	61,7
	4	38,1	64	1,7	(-)	0,36	59,9
16 h	1	38,2	63	1,3	(-)	0,34	63,5
	2	38,4	67	1,4	(-)	0,33	65
	3	39,1	71	2,9	(++)	0,42	64,7
	4	38,9	69	1,9	(+)	0,44	68
24 h	1	38,4	61	1,3	(-)	0,32	63,4
	2	38,3	57	1,4	(-)	0,34	64,8
	3	38,9	73	3,3	(+++)	0,45	49,5
	4	39,6	69	2,6	(++)	0,44	51,9
36 h	1*	38,4	61	1,3	(-)	0,32	62,3
	2**	38,3	57	1,4	(-)	0,34	63,7
	3***	37,3	120	3,3	(+++)	0,48	44,8
	4***	39,6	84	2,6	(++)	0,44	51,7

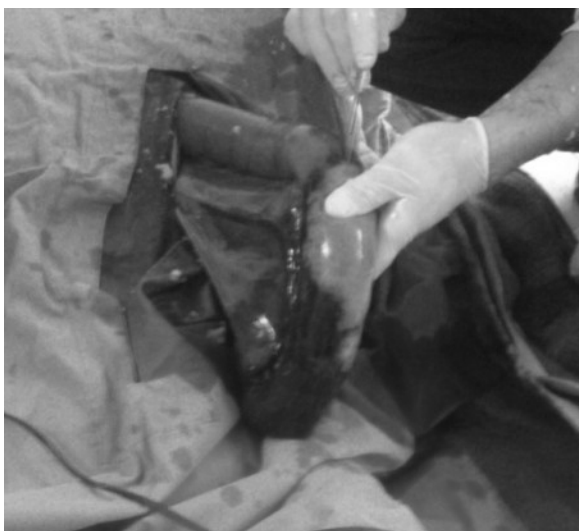*Prvo ždrebe koje se uspešno oporavilo; **Drugo ždrebe koje je preživelo; ***Treće ždrebe koje je uginulo; ****Četvrto ždrebe koje je uginulo posle operacije

*First foal that successfully recovered; **Second foal that survived; ***Third foal that died; ****Fourth foal that died surgery



Slika 1. Začepljenje tankog creva ukupčanim parazitima *Parascaris equorum* kod uginulog ždrebeta

Picture 1. Obstruction of the small intestine with huddled parasites *Parascaris equorum* in died foal

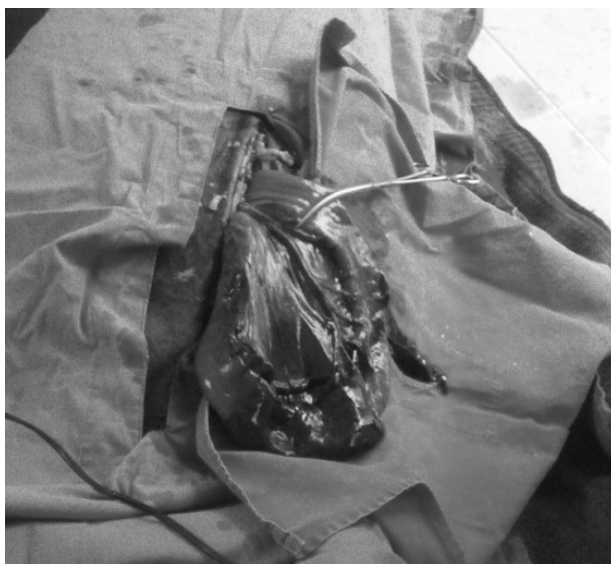

Slika 2. Enterotomija

Picture 2. Enterotomy

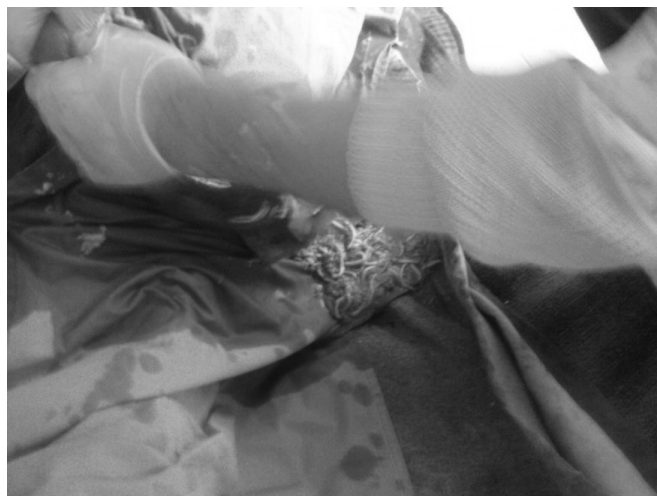Pošto kod ždrebeta broj 4 nije bilo znakova poboljšanja, predložena je laparotomija i hirurški tretman. Za ovakve zahvate konji se upućuju na dobro

opremljene klinike i operacija radi u inhalacionoj anesteziji (Ducharme, 2002). Zbog poodmaklog stanja i ulaska u šok, u dogovoru sa vlasnikom odlučeno je da se operacija uradi u terenskim uslovima, u injekcionoj anesteziji. Ždrebe je od prethodnog dana bilo na intenzivnoj terapiji (Ringerov rastvor i 5% rastvor glukoze), pri čemu je ponovljena aplikacija fluniksina, penicilina i gentamicina. Nakon obavljene pripreme uvedeno je u anesteziju (acepromazin - 0,01 mg/kg, nakon 20 minuta ksilazin - 1,1 mg/kg, ketamin - 2 mg/kg i diazepam 0,01 mg/kg). Životinja je postavljena u leđni položaj i nakon pripreme operacionog polja urađena medijalna laparotomija u *linea alba*, rezom dužine 20 cm. Nakon otvaranja trbušne duplje, preko otvora je sipano 2 litra fiziološkog rastvora i potom promenjeni deo tankog creva izvađen ekstraperitonealno. Odmah je uočena nekroza tankog creva u dužini od 30 cm, pri čemu je ovaj deo bio ispunjen sadržajem koji je kasnije identifikovan kao klupko askaridida (slika 3, 4 i 5).



Slika 3. Nekroza dela tankog creva
Picture 3. Necrosis of the small intestine

Paraziti koji su izazvali opstrukciju su odstranjeni enterotomijom. Pošto je utvrđena nekroza creva, urađena je resekcija nekrotizovanog dela creva i anastomoza. Nakon pregleda, trbušna duplja je isprana fiziološkim rastvorom i povidon jodom. Trbušni zid je zatvoren u tri etaže. Nakon dvadesetak minuta ždrebe se probudilo iz anestezije, da bi nekoliko sati nakon operacije uginulo od posledica endotoksičnog šoka.



Slika 4. Klupko velikog broja parazita u začepljenom delu creva
Picture 4. Clew of great number of parasites in clogged part of the intestine

Diskusija / Discussion

Začepljenje tankog creva javlja se često kod konja. Prednjači opstipacija ileuma – do staze sadržaja najčešće dolazi ispred ileocekalne valvule, znatno ređe u jejunumu (Kovač, 2002). Uzroci su različiti: prežderavanje i intenzivna pasaža sadržaja u tankom crevu, stenoza jejunuma, hipertrofija mišićnog sloja distalnog dela ileuma i stenoza ileocekalne valvule, tumori, apscesi, hematomi, tromboza i ishemijska nekroza u zidu tankog creva, prisustvo velikog broja parazita (*Parascaris equorum*) i drugo. Visok stepen infekcije askarididama može kod ždrebadi da dovede do fatalne opstrukcije creva posle primene antiparazitika (Fleming i Mueller, 2009). Opstrukcija pri tome može biti potpuna i delimična. Nezavisno od mehaničkog začepljenja lumena tankog creva ukupčanim parazitima, prisustvo askaridida može da isprovocira invaginaciju ili rupturu creva. Više od 50% slučajeva opstrukcije nastaje nakon antiparazitskog tretmana.

U početnom stadijumu intraluminalne opstrukcije tankog creva snabdevanje creva krvlju nije poremećeno. Proksimalno od mesta prekida pasaže crevnog sadržaja dolazi do nakupljanja tečnosti i gasova, sa posledičnom stimulacijom hiperperistaltike i pojavom grča. Akumulacija sadržaja i povećana produkcija gasova dovode do sve veće distenzije creva, da bi sa istezanjem crevnog zida nešto kasnije došlo do atonije. Zbog istezanja zida creva prisutan je kontinuirani distenzioni bol. Otežana cirkulacija u zidu creva ima za posledicu vensku stazu i edem, pri čemu se sa povećanom propustljivošću crevnog zida sve više ističe opasnost od apsorpcije endotoksina i razvoja endotoksičnog šoka. Povećana

sekrecija tečnosti dovodi do duodenogastričnog refluksa koji se najčešće javlja posle 7 do 8 sati od nastanka opstrukcije (Kovač, 2002; Mueller i sar., 2008; Fleming i Mueller, 2009). U delu creva koji se nalazi distalno od mesta začepljenja nema patofizioloških promena.

U početnom stadijumu oboljenja klinički i laboratorijski parametri ostaju u granicama fizioloških vrednosti. Sa razvojem zapaljenja i nekroze crevnog zida, zbog narušenog permeabiliteta i apsorpcije endotoksina dolazi do sve većeg oslobađanja inflamatornih medijatora i citokina, koji su odgovorni za povećanje propustljivosti krvnih kapilara i gubitak vode i elektrolita, povećanje viskoziteta krvi, ubranu koagulaciju krvi i diseminovanu intravaskularnu koagulaciju (Kovač, 2002; Freeman i Grosche, 2012). Krajnji rezultat je smanjenje kapilarne perfuzije, pad srčanog minutnog volumena, hipoksija, hiperkapnija i metabolička acidoza.

Klinički simptomi opstrukcije creva parazitima su u početku blagi. Najpre se javljaju količni bolovi koji su umerenog intenziteta i prolazno reaguju na tretman analgeticima. Šumovi peristaltike su u početku prisutni, da bi kasnije, sa pojačavanjem bolova, borborigmi nestali. U ovoj fazi bol postaje refraktan na analgetike (Fleming i Mueller, 2009).

Fizičkim pregledom se u početku ne mogu utvrditi promene. Temperatura, puls i disanje su u fiziološkim granicama, gastričnog refluksa nema. Nakon 8–10 časova od prvih simptoma kolika, razvija se generalizovana distenzija tankih creva. Ovakvu distenziju i sekreciju tečnosti prati dehidracija i kontinuirani bol (Fleming i Mueller, 2009). Kod nekih grla može se primetiti duodenogastrični refluks (Kovač, 2002; Mueller i sar., 2008), pri čemu se u želudačnom sadržaju mogu naći i paraziti.

U prikazanom slučaju kod ždrebeta broj 3 registrovan je gastro-efozagealni refluks-paraziti su izlazili kroz nosne otvore što govori o visokom stepenu infekcije crevnim parazitima. Kod prva dva ždrebeta, međutim, refluks nije postojao - oni su dobro reagovali na inicijalnu terapiju fluniksina megluminom, pri čemu je parafinsko ulje aplikovano gastričnom sondom ubrzo dovelo do defekacije i normalizacije zdravstvenog stanja. Treće ždrebe je samo u početku reagovalo na fluniksina, zbog čega je prvo uključen ksilazin, a nešto kasnije intravenska infuzija tečnosti i antibiotici. Uprkos tome, ovo ždrebe je uginulo.

Medikamentoznim tretmanom nije bilo moguće ukloniti opstrukciju, zbog čega je u najvećem broju slučajeva indikovana hirurška intervencija. Hirurški zahvat podrazumeva medijalnu laparotomiju i eliminaciju parazita enterotomijom (Edwards, 1986; Robertson, 1990; Ducharme, 2002). Efikasno se može izvesti na dobro opremljenim klinikama u endotrahealnoj anesteziji. Bitan preduslov za uspeh hirurške intervencije je dobro zdravstveno stanje pacijenta, zbog čega se hirurški zahvat preduzima pre nego što životinja uđe u šok, koji drastično umanjuje šansu za oporavak (MacDonald i sar., 1989; McIlwraith i Robertson, 1998; Freeman i sar., 2000; Kovač, 2002). Najvažnija je preventiva, koja podrazumeva sprovođenje redovnih koproloških pregleda najmanje 2 puta godišnje (krajem

zime i krajem leta ili u jesen) i planske dehelmintizacije. U slučajevima kada se dehelmintizacija ne sprovodi redovno postoji veća mogućnost i rizik od pojave fatalne opstrukcije creva parazitima.

Literatura / References

1. Freeman DE, Grosche A. Ischemia in equine intestine – mechanisms of injury and methods of treatment. *Pferdeheilkunde* 2012; 28 (4), 366-87.
2. Ducharme N. Surgical approaches to the abdomen. In Mair T, Divers T, Ducharme N, Manual of equine gastroenterology (eds). Saunders, London, 2002: 155-64.
3. Freeman DE, Hammock P, Baker GJ, Goetz T, Foreman JH, Schaeffer DJ, Richter RA, Inoue O, Magid JH. Short-and long-term survival and prevalence of postoperative ileus after small intestinal surgery in the horse. *Equine Vet J* 2000; suppl. 32, 42–51.
4. Edwards GB. Resection and anastomosis of small intestine: current methods applicable to the horse. *Equine Vet J* 1986; 18, 322–30.
5. Fleming K, Mueller POE. Ileal impaction. In Robinson NE, Sprayberry KA (eds): Current therapy in equine medicine. Saunders Elsevier, St. Louis, 2009: 402-4.
6. Kovač M. Količna oboljenja konja. VKS, Beograd, 2002.
7. MacDonald MH, Pascoe JR, Stover SM, Meagher DM. Survival after small intestine resection and anastomosis in horses. *Vet Surg* 1989; 18, 415–23.
8. McIlwraith CW, Robertson JT. McIlwraith & Turner's equine surgery: advanced techniques, 2nd ed. Williams & Wilkins, Baltimore, 1998: 327–41.
9. Mueller POE, Moore JN, Divers TJ. Ascarid impaction. In Orsini JA, Divers TJ (eds): Equine emergencies; Treatment and procedures. Saunders Elsevier, 2008: 132
10. Robertson JT. Intestinal enterotomy, resection, and anastomosis. In: White NA (ed): The equine acute abdomen. Lea & Febiger, Philadelphia, 1990: 261–8.
11. Trailović DR. Bolesti kopitara. Naučna KMD, Beograd, 2011.

ENGLISH

SMALL INTESTINE OBSTRUCTION WITH ASCARIDIDAE IN FOALS AFTER DEHELMINTISATION WITH IVERMECTIN: CASE REPORT

Laus S., Spasojević-Kosic Ljubica, Trailovic D. R.

High intensity of infection with ascaridida *Parascaris equorum* can lead to intraluminal obstruction of the ileum in foals, especially during the first dehelmintisation (during and after weaning), more rarely in older ones. Bowel obstruction is followed by strong colic pain and shock, which inevitably leads to death, especially in cases when an adequate therapy is not taken on time. The paper describes four cases of small intestine obstruction with ascarididae in foals of American trotter race, provoked by an antiparasitic agent. The first symptoms appeared about twenty hours after the treatment with antiparasitic. Two of the foals have been cured with medicament therapy, one died, and in one case there was taken surgery in field conditions.

Key words: foals, dehelmintisation, bowel obstruction, *Parascaris equorum*

НЕПРОХОДИМОСТЬ ТОНКОГО КИШЕЧНИКА ЖЕРЕБЯТ, ВЫЗВАННАЯ АСКАРИДАМИ, ПОСЛЕ ДЕГЕЛЬМИНТИЗАЦИИ ИВЕРМЕКТИНОМ: ОПИСАНИЕ КЛИНИЧЕСКОГО СЛУЧАЯ

Лауш С., Спасоевич-Косич Любица, Траилович Д. Р.

Высокая интенсивность заражения аскаридами *Parascaris equorum* может привести к закупорке просвета подвздошной кишки у жеребят, особенно при первой дегельминтизации (во время и после отъема), реже у более старших особей. Кишечная непроходимость сопровождается сильными коликами и шоком, который неминуемо приводит к гибели, особенно в случаях, когда соответствующее лечение не начато своевременно. В работе описано четыре случая непроходимости тонкого кишечника, вызванной аскаридами, у жеребят американского рысака, которая была спровоцирована противопаразитарным препаратом. Первые симптомы появились через двадцать часов после приема противопаразитарного препарата. Два жеребенка были вылечены в результате медикаментозного лечения, один пал, при этом в одном случае было предпринято хирургическое вмешательство в полевых условиях.

Ключевые слова: жеребенок, дегельминтизация, кишечная непроходимость, *Parascaris equorum*