

DOI: 10.7251/VETJ1701056N

UKD: 599.735.31:599.735.52-147.137

Ivana Nešić¹, Zdenka Blagojević¹, Ivana Božičković², Drago Nedić¹,
Spomenka Đurić¹, Milena Đorđević¹, Aleksandra Nikolić³

Originalni naučni rad

UPOREDNE KARAKTERISTIKE POTKOLENIH KOSTIJU (*OSSA CRURIS*) SRNE (*CAPREOLUS CAPREOLUS*) I OVCE (*OVIS ARIES*) U CILJU UTVRĐIVANJA PRIPADNOSTI ŽIVOTINJSKOJ VRSTI

Kratak sadržaj

Česti su slučajevi krivolova u kojima je potrebno na osnovu morfoloških karakteristika kostiju utvrditi kojoj životinjskoj vrsti pripadaju. Metodom komparacije obavljena je forenzička analiza osteoloških karakteristika kostiju srne i ovce.

Za ispitivanje uporednih karakteristika potkolenih kostiju (*Ossa cruris*) upotrebljeno je 6 potkolenih kostiju od srne i 8 od ovce. Kada je sa kostiju skinuta koža, mišići, arterijski, venski i limfni sudovi, nervi, one se termički obrađuju u autoklavu. Posle kuvanja, kosti su stavljene u 3% rastvor vodonik peroksida (H_2O_2) radi beljenja i odmašćivanja. Sušene su prirodnim putem na vazduhu, a zatim su fotografisane.

Golenjača (*Tibia*) kod srne je duža u odnosu na ovcu. Lisnjača (*Fibula*) kod mladih srna je slabo razvijena, kod starijih predstavlja tanku izduženu koščicu, dok je kod ovce zakržljala.

Na proksimalnom delu golenjače obe zglobove kvrge (*Condylus lateralis et condylus medialis*) kod ovce su veće, masivnije i bolje razvijene nego kod srne. Incisura poplitea kod srne je široka i plitka, a kod ovce široka i duboka. Kod ovce, Eminentia intercondylaris je više uzdignuta i strma, a Tuberculum intercondylare laterale et mediale su bolje razvijeni i masivniji. Margo cranialis kod ovce je duži. Tuberositas tibiae kod srne je duži i uži, dok je kod ovce kraći i širi. Sulcus extensorius kod srne je širi i plići, a kod ovce je uži i dublji.

Morfološke razlike u distalnom delu golenjače (*Cochlea tibiae*) kod srne i ovce skoro i ne postoje.

Ključne reči: *potkolene kosti, srna, ovca*

¹ Fakultet veterinarske medicine, Univerzitet u Beogradu, Bulevar oslobođenja 18, Beograd, Republika Srbija. (Faculty of Veterinary Medicine, University of Belgrade)

² Poljoprivredni fakultet, Univerzitet u Beogradu, Nemanjina 6, Zemun–Beograd, Republika Srbija (Faculty of Agriculture, Zemun–Belgrade, Serbia);

³ Institut za higijenu i tehnologiju mesa, Kačanskog 13, Beograd, Republika Srbija (Institute of Meat Hygiene and Technology, Belgrade, Serbia) Korespondentni autor: Ivana Nešić, e-mail: inesic@vet.bg.ac.rs, tel. 011/3615-436/lok 360, Fakultet veterinarske medicine, Univerzitet u Beogradu, Bulevar oslobođenja 18, Beograd, Republika Srbija

DOI: 10.7251/VETJ1701056N

UDK: 599.735.31:599.735.52-147.137

Ivana Nešić¹, Zdenka Blagojević¹, Ivana Božičković², Drago Nedić¹,
Spomenka Đurić¹, Milena Đorđević¹, Aleksandra Nikolić³

Original scientific paper

COMPARISON OF ROE DEER (*CAPREOLUS CAPREOLUS*) AND SHEEP (*OVIS ARIES*) TIBIA (*TIBIA*) CHARACTERISTICS AS A METHOD OF DETERMINATION ANIMAL SPECIES

Abstract

Illegal hunting cases, when it is needed to determine animal species on the basis of only morphological characteristics of animals are very frequent. Forensic analysis of roe deer and sheep osteological features was performed by the method of comparison.

For the purpose of investigating comparative characteristics of leg skeleton (*Skeleton cruris*), bones of 6 roe deer and bones of 6 sheep were used.

After the skin, muscles, arterial, venous and lymphatic vessels as well as nerves were removed from the bones, they were boiled. Subsequently, bones were placed in 3% solution of hydrogen peroxide (H_2O_2) for bleaching and degreasing. At the end, they were air dried and finally, photographed.

The tibia (*Tibia*) of roe deer is longer compared to the same bone in sheep. The fibula (*Fibula*) in young roe deer is less developed, but in adult animals it is a thin and elongated bone, while in sheep it is completely reduced.

At the proximal end of tibia both condyles (*Condylus lateralis et Condylus medialis*) in sheep are larger, more massive and better developed than in roe deer.

The popliteal notch (*Incisura poplitea*) in roe deer is wide and shallow, and in sheep wide and deep.

The intercondylar eminence (*Eminentia intercondylaris*) in sheep is elevated and steep, but lateral and medial intercondylar tubercles (*Tuberculum intercondylare laterale et mediale*) are more developed and more massive in comparison to roe deer. The cranial border of the tibia (*Margo cranialis*) in sheep is longer than in roe deer.

1 Faculty of Veterinary Medicine, University of Belgrade

2 Faculty of Agriculture, Zemun-Belgrade, Serbia;

3 Institute of Meat Hygiene and Technology, Belgrade, Serbia

Corresponding author: Ivana Nešić, e-mail: inesic@vet.bg.ac.rs, tel. 011/3615-436/lok 360, Fakultet veterinarske medicine, Univerzitet u Beogradu, Bulevar oslobođenja 18, Beograd, Republika Srbija

The tibial tuberosity (*Tuberositas tibiae*) of roe deer tibia is longer and narrower, while in sheep it is shorter and wider. The extensor groove (*Sulcus extensorius*) in roe deer is wider and shallower, and in sheep is narrower and deeper.

Morphological differences in the distal end of the tibia (*Cochlea tibiae*) in roe deer and sheep almost don't exist.

Key words: *tibia, fibula, roe deer, sheep*

UVOD / INTRODUCTION

Za vreme zabrane lova česti su slučajevi krivolova, kada treba dokazati da li se radi o mesu srne ili ovce. Za identifikaciju kada nema drugog materijala (sveže meso, krv, dlaka) mogu se koristiti i kosti na kojima se nalaze izrazite morfološke karakteristike. Određivanje vrste životinja na osnovu morfoloških razlika kostiju predstavlja jednu od najsigurnijih metoda, posebno kada nedostaje materijal za sprovođenje drugih laboratorijskih metoda u cilju identifikacije životinjskih vrsta.

U relevantnoj literaturi našli smo radove drugih autora koji se odnose na upoređivanje razlike pojedinih kostiju između divljih i domaćih životinja, srne i ovce. Na osnovu morfoloških razlika koje postoje, dokazan je njihov značaj i važnost u identifikaciji kostiju.

Blagojević i Aleksić su 2012. godine opisali da su podlaktne kosti (*Ossa antebrachii*) srne dve vitke, tanke kosti u odnosu na ovcu kod koje su te kosti mnogo jače i teže. Naročito treba istaći međukoštane prostore (*Spatium interosseum antebrachii*). Kod srne postoje dva, a kod

ovce jedan. Kod srne je proksimalni međukoštani prostor (*Spatium interosseum antebrachii proximale*) dužine 5 cm i širine 0,1–0,3 cm, a distalni (*Spatium interosseum antebrachii distale*) dužine 3,5 cm i širine 0,1 cm. Kod ovce je proksimalni (*Spatium interosseum antebrachii proximale*) dužine 2 cm i širine 0,3 cm.

Lakatna kost srne (*Ulna*) je tanka, vitka kost i naslanja se samo kranijalnim rubom na žbicu (*Radius*). Kod ovce je ta kost jača i naslanja se celom svojom površinom. Lakatna kvrga (*Tuber olecrani*) je u ovce više trouglastog oblika, a u srne je podeljena na kranijalnu i kaudalnu kvržicu.

Na kranio-medijalnoj strani glave žbice (*Radius*) nalazi se kvržica sa rapavom površinom (*Tuberositas radii*), koja je kod ovce bolje izražena nego kod srne.

Blagojević i sar. su 2016. godine detaljno opisali morfološke karakteristike lopatice (*Scapula*) i ramene kosti (*Humerus*) srne i ovce u cilju utvrđivanja pripadnosti životinjskoj vrsti.

Lopatica (*Scapula*) ovce je šira na bazi (*Basis scapulae*) i na vratu (*Collum scapulae*) u odnosu na srnu. Lopatični greben (*Spina scapulae*) srne je mnogo duži sa akromionom izvučenim u vidu šiljka, pa je usled toga i Fossa supraspinata duža. U ovce je lopatični greben kraći i završava sa akromionom pod pravim uglom. Slobodni rub na sredini grebena lopatice je nešto deblji u ovce, dok je u srne izrazito tanak. Margo dorsalis u srne ima plići ili dublji žleb, koji se nalazi bliže sredini lopatice. Takav žleb je neznatan na lopatici ovce ili ga uopšte nema.

Naročito je interesantna za upoređivanje lopatična čašica (*Cavitas glenoidalis*). U ovce je ovalnog oblika, a u srne je okrugla. U ovce se sa kranijalne strane čašice nalazi dobro razvijena koštana kvržica (*Tuberculum glenoidale*) i na njoj, na medijalnoj strani vrlo jak koštani kljunasti izdanak (*Processus coracoideus*). Kod srne su koštana kvržica (*Tuberculum supraglenoidale*) i kljunasti izdanak (*Processus coracoideus*) su slabije razvijeni.

Ramena kost (*Humerus*) srne je srazmerno duga, vitka kost sa proksimalnim konveksitetom okrenutim kranijalno u odnosu na istu kost ovce koja je jača i teža. *Tuberculum majus* i *Tuberculum minus* su kod ovce bolje razvijeni nego kod srne.

Tuberositas deltoidea je kod srne relativno slabo razvijen, tako da na pojedinim kostima predstavlja samo neznatnu rapavu površinu, dok kod ovce predstavlja izraziti greben, koji se nalazi sa lateralne strane proksimalnog dela ramene kosti. *Tuberositas teres major* često se ne može uočiti u obe životinje, a ako je i razvijen predstavlja samo rapavu površinu.

Na zglobnom valjku ramene kosti (*Trochlea humeri*) srne i ovce medijalni kondilus (*Condylus medialis*) je veći od lateralnog kondilusa (*Condylus lateralis*).

Na medijalnom kondilusu ramene kosti ovce se nalazi plitak i širok žleb, a kod srne žleb je dublji i uži. Greben koji razdvaja oba kondilusa kod ovce je niži, a kod srne viši i na proksimalnom delu povija nešto lateralno.

Blagojević i sar. su 2016. godine opisali kosti prednjeg donožja ili metakarpalne

kosti (*Ossa metacarpī*) srne i ovce, koje se razlikuju kako po broju, tako i po razvijenosti i položaju.

U srne su razvijene četiri metakarpalne kosti : druga (*Os metacarpale secundum*), treća (*Os metacarpale tertium*), četvrta (*Os metacarpale quartum*) i peta (*Os metacarpale quintum*). Treća i četvrta metakarpalna kost kod srne su dve dugačke kosti srasle skoro celom dužinom i čine jednu jedinstvenu kost, koja se zove glavna metakarpalna kost. Ona je razdvojena samo na distalnom delu jednim sagitalnim žlebom na kome se nalaze dve zglobne površine. Druga i peta metakarpalna kost u srne su dve tanke i dugačke kosti, dužine 6-7 cm, čiji su proksimalni delovi zašiljeni, a na distalnim delovima se nalaze zglobne površine za zglobljavanje sa prvim člankom drugog i petog prsta. Kod srne su druga i peta metakarpalna kost spojene samo vezivnim tkivom za distalne delove treće i četvrte metakarpalne kosti.

U ovce su razvijene tri metakarpalne kosti : treća (*Os metacarpale tertium*), četvrta (*Os metacarpale quartum*) i peta (*Os metacarpale quintum*). Treća i četvrta metakarpalna kost su dobro razvijene i celom dužinom međusobno srasle, stvarajući tako jednu kost, koja se zove isto kao u srne glavna metakarpalna kost. Peta metakarpalna kost u ovce može biti različite dužine, a često je i nema ili je razvijena u vidu grebena.

Na dorzalnoj površini glavne metakarpalne kosti u srne se nalazi uzan i dubok žleb (*Sulcus longitudinalis dorsalis*), koji je kod ovce plitak i širi i kod obe životinje

završava nutritivnim otvorom (*Foramen nutricium*).

Na palmarnoj strani glavne metakarpalne kosti u srne se nalazi širok i dubok mišićni žleb, koji se gubi na distalnom delu kosti. U ovce pomenuti žleb je plići i širi.

Na distalnom delu prednjeg ekstremiteta u srne postoje četiri, a u ovce dva prsta. U srne su razvijeni drugi, treći, četvrti i peti prst, a u ovce treći i četvrti. Svaki prst u srne i ovce se sastoji iz tri članka. Članci trećeg i četvrtog prsta u srne su uži, nešto duži, tanji i lakši u poređenju sa istim kod ovce.

Blagojević i sar. su 2016. godine opisali kosti zadnjeg donožja ili metatarzalne kosti (*Ossa metatarsi*) u srne i ovce, koje se razlikuju po broju, obliku, veličini i položaju. U srne, slično metakarpalnim kostima, razvijene su četiri metatarzalne kosti : druga (*Os metatarsale secundum*), treća (*Os metatarsale tertium*), četvrta (*Os metatarsale quartum*) i peta (*Os metatarsale quintum*). U ovce su razvijene dve metatarzalne kosti : treća (*Os metatarsale tertium*) i četvrta (*Os metatarsale quartum*).

Kod srne i ovce treća i četvrta metatarzalna kost (kao i treća i četvrta metakarpalna kost) su srasle celom dužinom stvarajući glavnu metatarzalnu kost, koja je u distalnom delu razdvojena. Metatarzalne kosti su duže za jednu sedminu od metakarpalnih kostiju. Na dorzalnoj i plantarnoj strani metatarzalnih kostiju srne i ovce, slično kao kod metakarpalnih kostiju se nalaze žlebovi, koji su kod srne duboki i uzani, a kod ovce plići i širi.

Na distalnom delu zadnjeg ekstremiteta u srne postoje četiri, a u ovce dva prsta, kao kod prednjeg ekstremiteta. Treći i četvrti prst na zadnjem ekstremitetu u srne i ovce se sastoji iz tri članka i po tome se razlikuju od prednjeg ekstremiteta srne, gde svaki prst, uključujući drugi i peti se sastoji iz tri članka. Razlika postoji u broju članaka drugog i petog prsta u srne. U srne drugi i peti prst se sastoje iz dva članka, odnosno iz sraslog prvog i drugog članka i trećeg članka.

Ako treba izvršiti veštačenje i dati stručno mišljenje, onda za to može da posluži treći članak trećeg i četvrtog prsta na prednjem ili zadnjem ekstremitetu. On je karakterističnog izgleda i na osnovu njega se može razlikovati jedna od druge životinje. Tabanski rub (*Margo solearis*) u srne je zašiljen, a u ovce zatupast. Kod srne je zašiljen i Processus extensorius na krunskom rubu (*Margo coronalis*), dok je u ovce zatupast i iza njega se nalazi jedan žleb.

Cilj ovog rada je da se opišu uporedne razlike potkolenih kostiju srne i ovce, na osnovu kojih se može utvrditi poreklo ispitivanih kostiju. Dobijeni podaci su važni za identifikaciju i kao takvi se mogu koristiti u forenzičke svrhe.

MATERIJAL I METODE RADA / MATERIAL AND METHODS

Za ispitivanje uporednih karakteristika potkolenih kostiju (*Ossa cruris*) upotrebljeno je 6 potkolenih kostiju od srne i 8 od ovce. Kostiju su mehanički odvojene od mekih tkiva (koža, mišići, arterijski, venski, limfni sudovi i nervi), a zatim

su termički obrađene u autoklavu. Posle kuvanja, kosti su stavljene u 3% rastvor vodonik peroksida (H_2O_2), radi beljenja i odmaščivanja. Kosti su sušene prirodnim putem na vazduhu, a zatim su fotografisane.

Pored sveže ispreparisanih kostiju, korišćene su i kosti iz bogate kolekcije muzeja Katedre za anatomiju Fakulteta veterinarske medicine, Univerziteta u Beogradu.

РЕЗУЛТАТИ I ДИСКУСИЈА / RESULTS AND DISCUSSION

U potkolene kosti spadaju golenjača (*Tibia*) i lisnjača (*Fibula*). Golenjača je duga cevasta kost kod srne (slike 1₁, 3₁) i ovce (slike 2₁, 4₁) (Janković i Popović, 1985; König i Liebich, 2009). Dužina golenjače kod srne iznosi 23,5-25,2 cm, a obim 4,4-4,5 cm, dok kod ovce dužina golenjače iznosi 20-22 cm, a obim 4,8-5 cm. Dužina lisnjače kod mladih srna je slabo razvijena i njena dužina iznosi 7 mm (slika 3₂), a kod starijih srna predstavlja tanku izduženu koščicu dužine 2,5 cm (slika 1₂). Kod ovce lisnjača je zakržljala (slike 2₂, 4₂). Između golenjače i lisnjače kod srne se nalazi međukoštani prostor (*Spatium interosseum cruris*). Njegova dužina iznosi od 5 mm do 2,2 cm, a širina od 6 mm do 1,1 cm, u zavisnosti od starosti životinje.

Na proksimalnom delu golenjače srne i ovce se nalazi *Condylus lateralis* (slike 1₃, 3₃, 2₃, 4₃) i *Condylus medialis* (slike 3₄, 2₄, 4₄), koji služe za zglobljavanje sa butnom kosti (Barone, 1966; Rebesko i Rigger, 1983). Obe zglobne kvrge (*Condylus*

lateralis et condylus medialis) kod ovce su veće, masivnije i bolje razvijene nego kod srne (Koch, 1963). Obe zglobne površine na kondilima kod srne i ovce leže u istoj visini, a na lateralnom kondilu kod ovce štrči distalno zakržljala lisnjača, koja je kod srne bolje ili slabo razvijena, što zavisi od starosti životinje. Na kaudalnoj strani obe zglobne kvrge kod srne i ovce su razdvojene usekom (*Incisura poplitea*) (slike 3₇, 4₇). *Incisura poplitea* kod srne je široka i plitka, a kod ovce široka i duboka (Sisson, 1962; Ellenberger i Baum, 1977).

Proksimalno između dve koštane kvrge (*Condylus lateralis et condylus medialis*) se ističe koštano uzvišenje (*Eminentia intercondylaris*), koje grade dve razdvojene kvržice (*Tuberculum intercondylare laterale et tuberculum intercondylare mediale*) kod srne (slika 3_{5,6}) i ovce (slika 4_{5,6}). Koštano uzvišenje i kvržice kod srne i ovce leže u istoj visini, sa razlikom što je kod ovce koštano uzvišenje više uzdignuto i strmo, a kvržice su bolje razvijene i masivnije (Nickel i sar., 1968; Popesko, 1980). Kranijalno od koštanog uzvišenja se nalaze dve male jamice (*Areae intercondylares craniales*). Između kvržica koje grade koštano uzvišenje se nalazi takođe jedna jamica (*Area intercondylaris centralis*), a kaudalno od koštanog uzvišenja se nalazi još jedna jamica (*Area intercondylaris caudalis*). Dve kranijalne jamice kod ovce su bolje razvijene nego kod srne, dok je centralna i kaudalna jamica razvijena kod srne i ovce.

Na kranijalnoj strani golenjače, od proksimalnog dela, pruža se distalno greben golenjače (*Margo cranialis*) kod srne

i ovce (slike 1₄, 2₅). Greben je duži kod ovce, a kod obe životinje povija lateralno. Na proksimalnom delu grebena se nalazi koštana kvržica (*Tuberositas tibiae*) kod srne i ovce (slike 1₅, 2₆) (Šijački i sar., 1977; Rebesko i sar., 1986). Dužina koštane kvržice kod srne iznosi 2,5-2,8 cm, a širina 1,2-1,3 cm, dok kod ovce dužina koštane kvržice iznosi 2,7 cm, a širina 1,7-1,8 cm. Na proksimalnom delu između grebena golenjače i lateralne zglobne kvrge se obrazovao žleb za mišićne tetive (*Sulcus extensorius*) kod srne i ovce (slike 1₆, 2₇). Kod srne žleb je širi i plići, a kod ovce uži i dublji.

Na distalnom delu golenjače se nalazi izdubljena zglobna površina (*Cochlea tibiae*) kod srne i ovce (slike 1₉, 3₁₀, 5A, 2₁₀, 4₁₀, 5B). Kod obe životinje *Cochlea tibiae* leži sagitalno i sastoji se iz *Malleolus lateralis* i *malleolus medialis* (slike 1₇, 3₈, 2₈, 4₈). *Malleolus medialis* kod srne i ovce je bolje razvijen nego *Malleolus lateralis*. Na lateralnoj strani zglobne površine na distalnom kraju golenjače se nalaze još dve male zglobne površine za zglobljavanje golenjače sa *Os malleolare* kod srne i ovce (slika 5B_{3,3'}). *Os malleolare* predstavlja distalni ostatak lisnjače kod srne i ovce (slika 5A₃). Morfološke razlike u distalnim delovima golenjače (*Cochlea tibiae*) kod srne i ovce skoro i ne postoje.

ZAKLJUČAK / CONCLUSION

Pri komparativnom proučavanju morfoloških karakteristika potkolenih kostiju (*Ossa cruris*) srne (*Capreolus capreolus*) i ovce (*Ovis aries*) može se na osnovu morfoloških razlika kostiju sa sigurnošću utvrditi kojoj životinji kosti pripadaju.

LITERATURA / REFERENCES

1. Barone R. (1966): *Anatomie comparée des mammifères domestiques*, Lyon.
2. Blagojević M., Aleksić Jelena (2012): *Forenzička analiza kostiju u Regio antebrachii srne (Capreolus capreolus) i ovce (Ovis aries) u cilju utvrđivanja pripadnosti životinjskoj vrsti*. Veterinarski glasnik, 66 (3-4): 325-331.
3. Blagojević M., Nikolić Zora, Prokić B.B., Čupić Miladinović Dejana (2016): *Uporedne karakteristike lopatice (Scapula) i ramene kosti (Humerus) srne (Capreolus capreolus) i ovce (Ovis aries) u cilju utvrđivanja pripadnosti životinjskoj vrsti*. Veterinarski glasnik, 70 (1-2): 41-50.
4. Blagojević M., Nikolić Zora, Zorić Z., Čupić Miladinović Dejana (2016): *Uporedne karakteristike metatarzalnih kostiju (Ossa metatarsi) i članaka prstiju (Ossa digitorum pedis seu phalanges digitorum) srne (Capreolus capreolus) i ovce (Ovis aries) u cilju utvrđivanja vrste životinja*. Veterinarski glasnik, 70 (3-4): 111-119.
5. Blagojević M., Nikolić Zora, Zorić Z., Prokić B.B., Čupić Miladinović Dejana (2016): *Uporedne karakteristike metakarpalnih kostiju (Ossa metacarp) i članaka prstiju (Ossa digitorum manus seu phalanges digitorum) srne (Capreolus capreolus) i ovce (Ovis aries) u cilju utvrđivanja vrste životinja*. Veterinarski glasnik, 70 (5-6): 215-223.

I. Nešić i sar.:

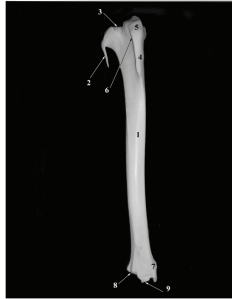Uporedne karakteristike potkolenih kostiju (*Ossa cruris*) srne (*Capreolus capreolus*) i ovce (*Ovis aries*) u cilju utvrđivanja ...

6. Ellenberger W., Baum H. (1977): *Handbuch der vergleichenden Anatomie der Haustiere*. 18 Auflage, Springer-Verlag, Berlin, Heidelberg, New York.
7. Janković Ž., Popović S. (1985): *Anatomija domaćih životinja, Osteologija i miologija*. Veterinarski fakultet, Savez veterinarara i veterinarskih tehničara Jugoslavije, Odbor za izdavačku delatnost, Beograd.
8. König H. E., Liebich H. G. (2009): *Anatomija domaćih sisavaca*, Treće prerađeno i prečišćeno nemačko izdanje, Prvo hrvatsko izdanje, Naklada Slap, Zagreb.
9. Koch T. (1963): *Lerbuch der Veterinar-Anatomie, Band II*, Jena.
10. Nickel R., Schummer A., Seiferle E. (1968): *Lehrbuch der Anatomie der Haustiere. Band I, Bewegungsapparat*, Paul Parey, Berlin und Hamburg.
11. Nomina anatomica veterinaria. (2012): *Fifth edition (revised version)*. Published by the Editorial Committee Hannover (Germany), Columbia, MO (U.S.A), Ghent (Belgium), Sapporo (Japan).
12. Popesko P. (1980): *Anatomski atlas domaćih životinja III. Atlas topografske anatomije domaćih životinja, treći svezak-zdjelica i udovi*. Jugoslovenska medicinska naklada, Zagreb.
13. Rebesko B., Rigler L. (1983): *Slikovni priročnik za anatomiju domaćih živali*. Državna založba Slovenije, Ljubljana.
14. Rebesko B., Rigler L., Zobundžija M., Janković Ž. (1986): *Slikovni priročnik anatomije domaćih živali*. Državna založba Slovenije, Ljubljana.
15. Sisson S. (1962): *The anatomy of the domestic animals*. W. B. Saunders Company Philadelphia.
16. Šijački N., Jablan-Pantić O., Pantić V. (1977): *Morfologija domaćih životinja*, Nauka, Beograd.

Rad primljen: 24.01.2017.

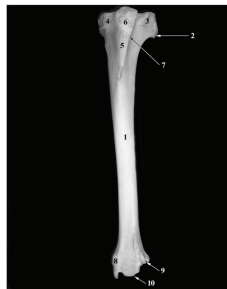Rad odobren: 18.06.2017.

Slika 1. Potkolene kosti srne (*Ossa cruris capreolus capreolus*). Golenjača i lisnjača (*Tibia et fibula*). Desni zadnji ekstremitet, kranijalna strana



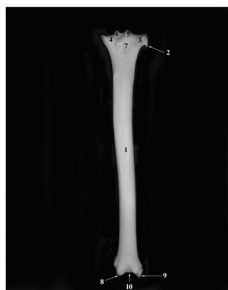
1 - Tibia, 2 - Fibula, 3 - Condylus lateralis, 4 - Margo cranialis, 5 - Tuberositas tibiae, 6 - Sulcus extensorius, 7 - Malleolus medialis, 8 - zglobna površina za zglobljavanje sa Os malleolare, 9 - Cochlea tibiae

Slika 2. Potkolene kosti ovce (*Ossa cruris ovis*). Golenjača i lisnjača (*Tibia et fibula*). Levi zadnji ekstremitet, kranijalna strana



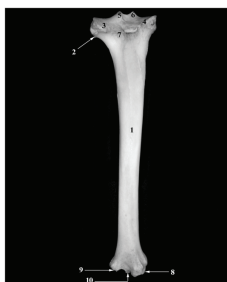
1 - Tibia, 2 - zakrčljala fibula, 3 - Condylus lateralis, 4 - Condylus medialis, 5 - Margo cranialis, 6 - Tuberositas tibiae, 7 - Sulcus extensorius, 8 - Malleolus medialis, 9 - zglobna površina za zglobljavanje sa Os malleolare, 10 - Cochlea tibiae

Slika 3. Potkolene kosti srne (*Ossa cruris capreolus capreolus*). Golenjača i lisnjača (*Tibia et fibula*). Desni zadnji ekstremitet, kaudalna strana



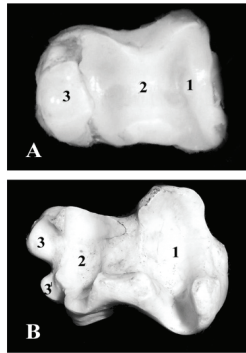
1 - Tibia, 2 - zakržljala fibula, 3 - Condylus lateralis, 4 - Condylus medialis, 5 - Eminentia intercondylaris et tuberculum intercondylare laterale, 6 - Eminentia intercondylaris et tuberculum intercondylare mediale, 7 - Incisura poplitea, 8 - Malleolus medialis, 9 - zglobna površina za zglobljavanje sa Os malleolare, 10 - Cochlea tibiae

Slika 4. Potkolene kosti ovce (*Ossa cruris ovis*). Golenjača i lisnjača (*Tibia et fibula*). Levi zadnji ekstremitet, kaudalna strana



1 - Tibia, 2 - zakržljala fibula, 3 - Condylus lateralis, 4 - Condylus medialis, 5 - Eminentia intercondylaris et tuberculum intercondylare laterale, 6 - Eminentia intercondylaris et tuberculum intercondylare mediale, 7 - Incisura poplitea, 8 - Malleolus medialis, 9 - zglobna površina za zglobljavanje sa Os malleolare, 10 - Cochlea tibiae

Slika 5. Izdubljena zglobna površina na golenjači (*Cochlea tibiae*). Levi zadnji ekstremitet, distalni kraj golenjače, pogled odozdo kod srne (*Capreolus capreolus*) A i ovce (*Ovis aries*) B



1,2 - zglobna površina, A₃ - Os malleolare, B_{3,3'} - dve male zglobne površine za zglobljavanje golenjače sa Os malleolare