

**MORFOLOŠKE KARAKTERISTIKE JAJNIKA KAO FAKTOR
MOGUĆEG UTICAJA NA OSOBENOST POLNOG CIKLUSA
KOBILE***

***MORPHOLOGICAL CHARACTERISTICS OF OVARIES AS FACTOR OF
POSSIBLE INFLUENCE ON CHARACTERISTICS OF SEXUAL CYCLE IN
THE MARE***

Danica Marković, M. Pavlović, V. Pavlović**

Polni ciklus, endokrina regulacija estrusa i morfologija jajnika kobile su osobeni.

Da li su, i zbog čega, evolucijom stečene te karakteristike kobile ostale očuvane i danas kod ove vrste životinja koja je stara 60 miliona godina i čiji fosilni ostaci datiraju iz ranog kenozoika, najmlađeg geološkog doba razvoja zemlje?

Neuroni hipotalamusa, ćelije hipofize i target organa, kao genetski programirane za specifične odgovore na steroidne hormone, fotoperiod i faktore sredine, imaju bitnu ulogu u regulaciji transkripcije target gena, a regulatorni proteini su konzervisani u toku evolucije. Memorija ovih ćelija, sticana je tokom evolucije, a programirana ekspresija gena, može da bude modulirana privremeno ili permanentno, pomoću steroidnih hormona [1].

U razmatranju podataka koji se bave polnim ciklusom kobile i izgledom jajnika problemi su u nemogućnosti sačinjavanja statistički relevantnih eksperimentalnih grupa za ovu vrstu, pa je značajan svaki podatak pogodan za poređenje. Specifična morfologija sa medulom jajnika koja je na periferiji organa i korteksom raspoređenim u centru i grupisanim oko ovulatorne fose, veličina jajnika koja dostiže 6-9 cm, folikuli veličine do 7 cm, žuta tela dimenzija 1-2 cm, posebna struktura tkiva, diskrepancije u veličinu i izgledu otežavaju klasičan način histoloških ispitivanja i donošenje zaključaka.

Ključne reči: kobilica, jajnik, estrus

* Rad primljen za štampu 9. 5. 2005. godine

** Mr Danica Marković, Katedra za histologiju i embriologiju; dr Miloš Pavlović, dr Vojislav Pavlović, Katedra za porodiljstvo i veštačko osemenjavanje, Fakultet veterinarske medicine, Univerziteta u Beogradu, Beograd

Uvod / Introduction

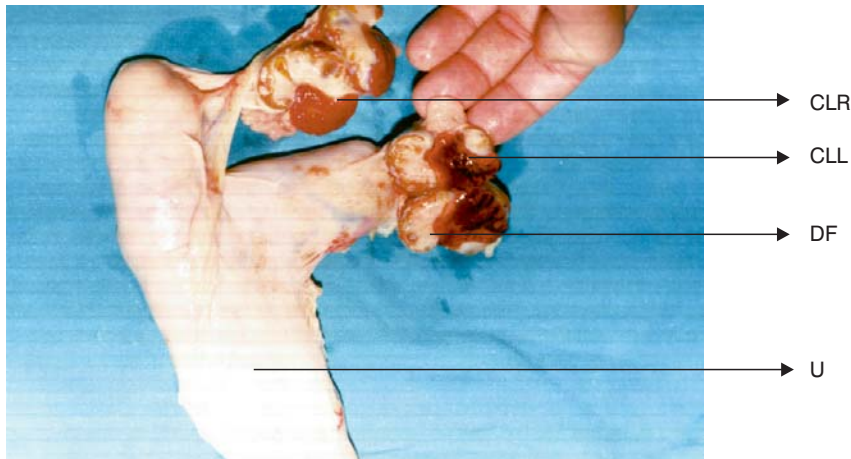
Razvoj i cikličnost reproduktivnog sistema kobile zavise od neuralne i endokrine funkcije tri regije: međumozak – epifiza, hipotalamus i hipofiza [1]. Porast dnevne svetlosti u proleće inhibira aktivnost epifize. Takav endokrini signal zaustavlja lučenje melatonina koji je bio maksimalan u toku zimske sezone [2], a istovremeno, povećava se sekrecija gonadotropina i aktivacija gonadalnih aktivnosti [3]. Hipotalamo- pituitarno- gonadalna sprega predstavlja regulacioni mehanizam endokrinih funkcija koji još nije sasvim razjašnjen [4]. Imajući u vidu fotoperiod, smatra se da su dopamini, opiodi i melatonin medijatori između mozga i gonadalnih funkcija [5]. Estrusni ciklus kobile u proseku traje 21 dan [6], folikularna aktivacija i ovulacija su drugačije nego kod ostalih sisara zbog dvostrukog talasa povećanja lučenja i delovanja FSH [7]. Porast serumskog LH je u toku sedam dana pre ovulacije koja nastupa na vrhuncu LH aktivnosti, posle čega se ubrzano završava estrus u roku od jednog do dva dana [8]. Delovanje i sekrecija LH koja usmerava ovulaciju mnogo je duže u poređenju sa drugim vrstama [9]. Završetak estrusa u direktnoj je vezi sa momentom ovulacije [10]. Isto tako, prirodno uslovljeno, dugo održavanje aktivnosti žutog tela i njegovog razgrađivanja, jedan je od značajnih faktora promenljivog trajanja i nepredvidljivog otpočinjanja narednog ciklusa kod kobile [11]. Pokušaj usmeravanja polnog ciklusa i veštačko osemenjavanje kobile je posebno osetljiv postupak o kome se vodi računa, i što se objašnjava finim i osetljivim mehanizmom regulisanja polnog žara [12]. S obzirom na posebnost građe jajnika kobile u odnosu na druge sisare, razmatrali smo ih sa aspekta uticaja na polni ciklus koji ima niz specifičnosti.

Materijal i metode / Materials and methods

Genitalni organi 20 nasumično odabranih, zdravih kobile, sa klanice, uzrasta od 1 do 12 godina odvajani su u dve sukcesivne godine u sezoni parenja mart-juli, i nakon obrade i merenja odvajani za histološka bojenja hematoksilin-eozin i azan tehnikom za obradu svetlosnom mikroskopijom. Klinički pregledi i ultrazvučne dijagnostike urađene su pre klanja radi valorizacije podataka dobijenih histološkim ispitivanjem. Svaki jajnik je pojedinačno meren dužinski i težinski, poređene su njihove vrednosti između starosnih kategorija, kao i perioda u kome je materijal uzet. Posmatrana je građa polnih organa u skladu sa godinama i estrusom kod svake životinje, a morfološka istraživanja, pored osnovnih karakteristika, obuhvatala su osobenosti folikula i svih elemenata luteinizacije, građe ovocita i specifičnosti izgleda *fosse ovulationes*, odnos kore i srži, kao i vaskularnih elemenata jajnika.

Rezultati i diskusija / Results and discussion

Od zanimljivih podataka prikupljenih posmatranjem genitalnih organa kobile ističu se jajnici svojom osobenom građom. Uočljivo je veći levi jajnik kod većine posmatranih životinja, osim u juvenilnom periodu, kada nema karakterističnih odstupanja.



Slika 1. Zreli folikuli, 25-70 mm, razmešteni su oko fosse ovulationes. Žuto telo je trouglasto-kruškolikog oblika, veličine od 0.5 do 2 cm. Ovarijalna kapsula oblaže jajnik i ulazi u fosu. Kobila stara 8 godina. Jun.

Figure 1. Mature follicles, 25-70 mm, distributed around the fossa ovulationes. The corpora lutea is triangular-pearshaped, 0.5-2 cm in size. The ovarian capsula covers the ovary and enters the fossa. Eight-year-old mare. June.

CLL – corpus haemorrhagicus levog jajnika / corpus haemorrhagicus of the left ovary

CLR – corpus luteum desnog jajnika / corpus luteum of the right ovary

DF – folikul u razvoju / developing follicles

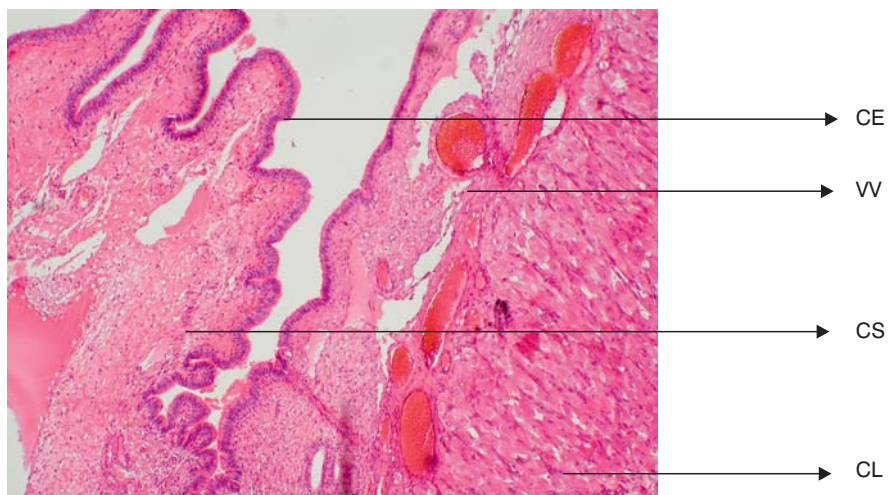
U – telo bipartitnog uterusa / bipartite uterus body

UH – rogovi uterusa / uterus horns

Jajnici kobile su značajno veći od jajnika izučavanih domaćih životinja. Karakteriše ih prisustvo fosse ovulationes koja ne postoji kod drugih vrsta sisara. Epitel fose je prizmatičan, bez podataka da se menja u toku polnog ciklusa. Poređenje jajnika kobile otežano je, pre svega, zbog veličine ove žlezde. Veličina od 4 do 9 cm, što je trostruko više od veličine najkrupnijih jajnika, na primer, kod krave, onemogućava pravilnije histološke mape posmatranja, a pregled serijskih rezova nije moguć u našim uslovima. Takve podatke potvrđuju i grupe autora koji prikazuju jedinstvenost histološke strukture jajnika kobile [13], gde čak i težinska merenja ukazuju na ogromne diskrepancije [14].

Selekcija folikula i mehanizam delovanja i kontrole polnog ciklusa nisu dovoljno razjašnjeni u reproduktivnoj biologiji [15]. Najveći folikul se razvija i suprimira razvoj ostalih folikula u jednom ciklusu cirkulirajućim FSH. LH, koji je neophodan za produženje ciklusa, luteinizaciju i kasnije luteolizu, podložan je značajnim variranjima, čiji se uzroci ne znaju. Posledica toga je kašnjenje narednog ciklusa [16]. Folikuli koji u estrusu ne ovuliraju podležu regresiji putem procesa apoptoze [17] i atrezije [18]. Regresija CL uzrokuje nagli porast prostaglandina u uterusu. Osetljivost jajnika kobile na prostaglandin je veća u poređenju na druge vrste. Prostaglandin kod kobile ide iz uterusu do jajnika totalnom cirkulacijom, a ne lokalnom, direktno iz uterusu u jajnik, kao kod ostalih ženki [19]. Takođe, postoje dokazi da neke ćelije imunog sistema [20], i njihovi mnogobrojni proizvodi ili citokini imaju aktivnu ulogu u regulisanju i odvijanju estrusnog ciklusa kod ženki [21].

Zona parenhimatoza jajnika, odnosno *cortex*, koncentrisan je oko *fosse ovulationes* ili suprotno ostalim jajnicima centralno u odnosu na organ, da bi područje zone vaskuloze bilo periferno određeno. Tako se kaže da su kora i srž jajnika inverzno postavljeni, tj prevrnuti. Žuta tela su razgranata, velika i do 2 cm,



Slika 2. Epitel fosse ovulationes je visokoprizmatičan. Odnos korteksa i medule je inverzan. Zona parenhimatoza kore jajnika orijentisana oko ovulatorne fosse. Kobila stara 6 godina. Maj.

Figure 2. The epithelium of the fossa ovulations is highly prismatic. There is an inverse ratio between the cortex and the medula. The parenchymatous zone of the ovarian cortex is oriented around the ovulation fossa. Six-year-old mare. May.

H & E, obj. x 10 / H&E, obj. x10.

CE – prizmatičan epitel / prismatic epithelium

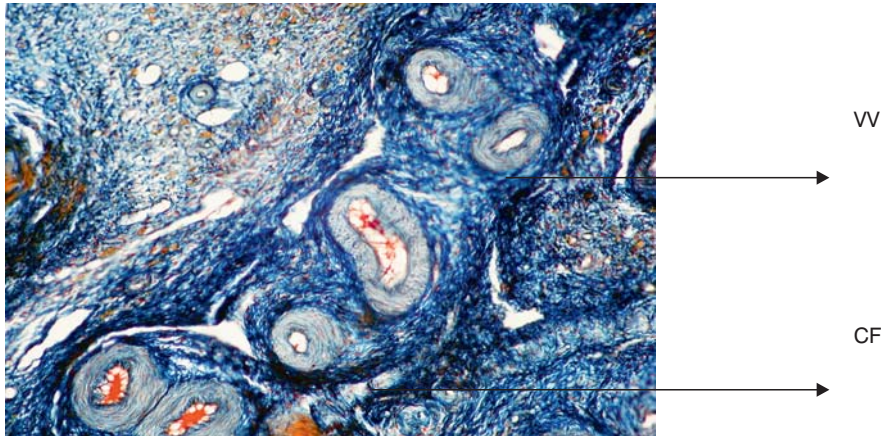
CS – kortikalna stroma / cortical stroma

VV – krvni sudovi / blood vessels

CL – žuto telo / corpora lutea

prožeta trabekulama i sa mestimično приметnim sinusoidnim vaskularnim proširenjima.

Krvni sudovi su razgranati i grupisani na periferiji sa znacima hijalinizacije kod starijih životinja. Strukturu jajnika prati gusta celularna zastupljenost, ali istovremeno i mreža kolagenih vlakana specifično obojena azanom.



Slika 3. Vaskularna zona je veoma razvijena i zauzima značajan volumen u građi jajnika koji je celularno-fibrozne strukture, a kod starijih životinja sa znacima hijalinizacije zida krvnih sudova. Kobila stara 12 godina. Mart.

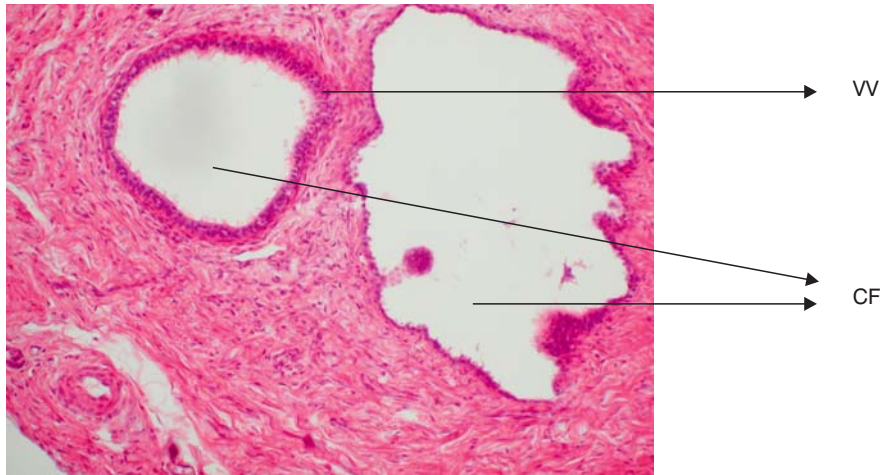
Figure 3. The vascular zone is very developed and takes up significant volume in the structure of the ovaries which is cellular-fibrous, and in older animals with signs of hyalinization of the walls of blood vessels. Twelve-year-old mare. March

AZAN, obj. x 4 / AZAN, obj. x 4.

VV – krvni sudovi / blood vessels

CF – kolagena vlakna specifično obojena plavo azanom / collagen vessels specifically stained blue with Azan

Primordijalni folikuli su prisutni i grupisani u grozdovima. U toku početnog perioda estrusa, već u tranzitornoj fazi ciklusa – ranog proleća, mogu da se uoče primarni i sekundarni folikuli u razvoju, nepravilno raspoređeni u oba jajnika. Kasnije tokom sezone parenja mogu da se uoče atretični i cistični folikuli sa znacima propadanja. Interesantan je nalaz cističnih formacija koji građom ne pripadaju atretičnim folikulima, i od njih se razlikuju po prisustvu visokoprizmatičnog trepljastog epitela i odsustva teke, a nezvanično se polemiše da li su možda rudimenti mete ovarijuma. Nisu primećeni kod drugih životinja, pa se o ovim formama može da razmišlja i istražuje u pravcu ostalih specifičnosti građe, fiziologije i porekla jajnika kobile.



Slika 4. Neobične cistične forme sa prizmatičnim trepljastim epitelom i bez elemenata teke mogu da se uoče u strukturi jajnika kobilica, kao nepatološka struktura, nepoznatog značenja. Kobilica 9 godina. April.

Figure 4. Unusual cystic forms with prismatic ciliary epithelium and without theca elements can be observed in the ovarian structure of mares as a non-pathological structure of unknown meaning. Nine-year-old mare. April.

H&E, obj. x 20 / H&E, obj. x 20.

CE – visokoprizmatičan trepljast epitel / highly prismatic ciliary epithelium

CF – cistične formacije / cystic formations

Zbog veličine tercijarnih folikula koji u svojoj punoj veličini dostiže veličinu i do 6 do 7 cm, na tkivnim isečcima mogu da se prate samo delovi granuloznog tkiva i elemenata teke, dok se u građi sekundarnih folikula, sa ovocitima i zonom granulozom ne ističu značajne razlike u poređenju sa drugim sisarima.

Na početku sezone parenja, takozvanoj tranzitornoj fazi, februar – mart, mogu da se uoče tranzitorni folikuli koji neće da dosegnu ovulaciju. Po svom morfološkom karakteru su tercijarnog tipa. Za njima slede ovulatorni tercijarni folikuli u periodu mart – juli, koji se od tranzitornih razlikuju bogatom mrežom kapilara u oblasti teke i visokim proliferativnim indeksom granulosa ćelija – dokazano imunohemijskim bojenjima [22] i što je potkrepljeno mnogobrojnim biohemijskim dokazima prisustva steroidogenih nemogućnosti tranzicionih folikula i pojavljivanja enzima aromataze kod preovulatornih folikula, i posledično, steroidogeneze preovulatornih folikula.

Promene u morfološkim dešavanjima prate nevidljive promene endokrinih lučenja u kojima se na nekoliko nivoa odvijaju regulacija i kontrola procesa estrusa i bez čijeg razrešenja ne može u potpunosti da se razume ovaj subtilni mehanizam u reprodukciji kobile.

Zaključak / Conclusion

1. Postoje razlike u izgledu jajnika kod posmatranih životinja u okviru pojedinačnih razmatranja: pojedinačno, u različitim mesecima, kao i između starijih kategorija.

2. Nije moguće da se načini sistematizacija uzoraka, osim pojedinačno da se opišu jajnici i navedu osnovna zapažanja iz pomenutih razloga.

3. Piksel vrednosti ultrazvučnih ispitivanja daju osnovne podatke o stanju organa i datoj fazi ciklusa, mogu da budu dodatna metoda u razmatranju morfoloških metoda, pa se mogu da dopunjavaju, ali ne i da se porede, jer su histološki podaci koji nisu rađeni metodom ukupnih serijskih rezova celog organa, parcijarni i fragmentarni u odnosu na ukupan broj folikula i žutih tela i stanje krvnih sudova koji mogu površno da se utvrde na nivou poređenja celog jajnika u momentu posmatranja ultrazvukom.

4. Morfološke karakteristike jajnika: prisustvo faze *ovulationes*, raspored kore i srži, položaj žutog tela, veličina i raspored folikula, sasvim izvesno su parametri koji utiču na pomenute probleme, kao i specifičnost polnog ciklusa ovog sezonskog bridera.

Literatura / References

1. Pantić V.: Estrogen as modulator of genes expression involved in control of reproduction. Ital. J. Anat. Embryol. 106, Supl. 2, 223-232, 1995.
2. Fitzgerald B. P., Davison L. A., McManus C. J.: Evidence for a seasonal variation in the ability of exogenous melatonin to suppress prolactin secretion in the mare, Domes Anim Endoc 18, 395-408, 2000.
3. Nagy P., Guillaume, Daels P.: Seasonality in mares, Anim. Reprod. Science 60-61, 245-262, 2000.
4. Parvizi N.: Neuroendocrine regulation of gonadotropins in the male and the female, Animal Reproduction Science, 60/61, 31- 47, 2000.
5. Besognet B., Hansen B. S. and Daels P. F.: Dopaminergic regulation of gonadotrophin secretion in seasonally anoestrous mares, J. Reprod. Fert. 108, 55-61, 1996.
6. Hughes J. P., Stabenfeldt G. H., Evans J. W.: The oestrous cycle of the mare, J Reprod Fert. Suppl, 23, 161-166, 1975.
7. Gerard N., Duchamp G., Magistrini M.: Relationship between follicular fluid composition and follicular/oocyte quality in the mare, Livestock Production Science, 60, 2-3, 243-253, 1999.
8. Whitmore H. L., Wentworth B. C., Ginther O. J.: Circulating concentrations of luteinizing hormone during estrous cycle of mares as determined by radioimmunoassay, Am J Vet Res. 34, 631-636, 1973.
9. Behrens C., Aurich J. E., Klug E., Naumann H., Hoppen H. O.: Inhibition of gonadotrophin release in mare during the luteal phase of the oestrus cycle by endogenous opioids, J. Reprod. Fert. 98, 509-514.
10. Nambo y, Kaneko H., Nagata S., Oikawa M., Yoshihara T., Nagamine N., Watanabe G., Taya K.: Effect of passive immunization against inhibin on FSH secretion, folliculogenesis and ovulation rate during the follicular phase of the estrous cycle in mares, Theriogenology 50, 545-557, 1993.
11. Silvia P. J., Meyer S.L., Fitzgerald B. P.: Pulsatile gonadotropin secretion determined by frequent sampling from the intracavernous role of progesterone during luteolysis, Biol of Reprod, 53, 2, 438-446, 1997.
12. McDonnell S.: Reproductive behavior of stallions and mares: comparison of free-running and domestic in-hand breeding, Anim. Reprod. Science 60-61, 211-219, 2000.
13. Kimura J., Tsukise A., Yokota H., Nambo Y., Higuchi T.: The application of Tree dimensional internal structure microscopy in the observation of mare ovary, Anat

Histol Embriolo. 30, 301-312, 2001. - 14. Nie G. J., Momont N. G.: Ovarian mass in tree mares with regular estrous cycles, J. Am Vet Med Assoc, 1, 201, 7, 1043, 1992. - 15. Ginter O. J.: Selection of the dominant follicle in cattle and horses, Anim Reprod Scien 60-61, 61-79, 2000. - 16. Gastal E. L., Gastal M. O., Nogueira D. R., Bergfelt D. R., Ginther O. J.: Temporal interrelationships among luteolysis, FSH and LH concentrations and follicle deviation in mares, Theriogenology 53, 925-940. 1999. - 17. Pedersen H. G., Telfer E. E., Watson E. D.: Apoptosis in granulosa cells in relation to cumulus expansion and oocyte chromatin configuration in follicles from mares, Department of veterinary Clinical Studies, University of Edinburgh, 2002. - 18. Kenney R. M., Condon W., Ganjam V. K., Channing C.: Morphological and biochemical correlates of equine ovarian follicles as a function of their state of viability or atresia, J Reprod Fertil Suppl. 27, 163-171, 1979. - 19. Roser J. F., Evans J. W.: Luteal luteinizing hormone receptors during the postovulatory period in the mare, Biol Reprod, 29, 2, 499-510, 1983. - 20. Marković-Salnikov D., Pavlović M., Šimić M.: Morphometric investigations of plasmocytes and detections of immunoglobulins in the female rat genital tract during the oestrous cycle, Acta vet, 47, 2-3, 107-114, 1997. - 21. Lawler D. F., Hopkins J., Watson E. D.: Immune cell populations in the equine corpus luteum through the oestrous cycle and early pregnancy: An immunohistochemical and flow cytometric study, J Reprod Fertil, 177, 2, 281-290, 1999. - 22. Watson E. D., Alziabi O.: Characterization of morphology and angiogenesis in follicles of mares during spring transition and the breeding season. Reproduction, 124, 227-234, 2002.

ENGLISH

MORPHOLOGICAL CHARACTERISTICS OF OVARIES AS FACTOR OF POSSIBLE INFLUENCE ON CHARACTERISTICS OF SEXUAL CYCLE IN THE MARE

Danica Markovic, M. Pavlovic, V. Pavlovic

The sexual cycle, endocrine regulation of estrus and the ovarian morphology of the mare are characteristic.

Have these characteristics acquired through evolution in the mare remained preserved to this day in this animal specie which is 60 million years old and whose fossil remains date back to early cenozoic, the earliest geological period in the development of the Earth, and why?

Hypothalamus neurons, cells of the pituitary and target organs, as genetically programmed for specific responses to steroid hormones, the photoperiod and the environmental factor, have an essential role in the regulation of the transcription of target genes, and regulatory proteins have been conserved in the course of evolution. The memory of these cells was acquired through evolution and the programmed gene expression can be modulated temporarily or permanently, through steroid hormones.

Having in mind the extremely complex endocrine regulation of estrus in the mare, we wished, by clarifying the elementary structure of the mare ovaries, to contribute to the better understanding of this problem and the specificities occurring in this specie during the reproductive period.

The problems in considering data dealing with the sexual cycle of mares and the appearance of ovaries are in the lack of the possibility to make up statistically relevant experimental groups for this specie, so that any data suitable for comparison is significant. The conventional manner of histological investigations and drawing of conclusions are rendered difficult by the specific morphological structure, where the ovarian medulla is on the

periphery of the organ and the cortex distributed in the center and grouped around the ovulation fossa, the size of the ovary that reaches 6-9 cm, follicles that are up to 7 cm, corpora lutea 1-2 cm in dimension, the specific tissue structure, the discrepancies in the size and appearance.

Key words: mare, ovary, estrus.

РУССКИЙ

МОРФОЛОГИЧЕСКИЕ ХАРАКТЕРИСТИКИ ЯИЧНИКОВ КАК ФАКТОР ВОЗМОЖНОГО ВЛИЯНИЯ НА ОСОБЕННОСТЬ ПОЛОВОГО ЦИКЛА КОБЫЛЫ

Даница Маркович, М. Павлович, В. Павлович

Половой цикл, эндокринная регуляция эструса и морфология яичников кобылы особенны.

Что ли, и из-за чего эволюцией, приобретённые эти характеристики кобылы остались охранены и в настоящее время у этого вида животных, которым 60 миллионов лет и чьи фоссильные остатки датируют из раннего кенозоика, наиболее молодой геологической эпохи развития страны.

Нейроны гипоталамуса, клетки гипофиза и таргет органов, как генетически запрограммированные для специфических ответов на стероидные гормоны, фотопериод и факторы среды, имеют существенную роль в регуляции транскрипции таргет гена, а регуляторные протеины консервированы в течение эволюции. Память этих клеток, приобретена в течение эволюции, а запрограммированная экспрессия гена, может быть модулирована временно или перманентно, с помощью стероидных гормонов.

В отношении исключительно комплексной эндокринной регуляции эструса у кобылы мы пояснением основной структуры яичников кобылы желали внести свой вклад более хорошо пониманию проблемы и специфики, являемые у этого вида в репродуктивном периоде.

В рассмотрении данных, занимаемые половым циклом кобыл проблемы в невозможности составления статистически релевантных экспериментальных групп для этого вида, и каждое сведение пригодное для сравнения значительное. Специфическая морфология с медуллой яичников, которая на периферии органа и корой, распределённой в центре и группированной около овуляторной ямки, величина яичников, достигающая 6-9 см, фолликулы величины до 7 см, жёлтые тела размера 1-2 см, отдельная структура ткани, дискрепанцы в величину и виду затрудняют классический способ гистологических обследований и приношение выводов.

Ключевые слова: кобыла, яичник, эструс