

**IZNENADNO UGINUĆE MAČKE KAO POSLEDICA
INFEKCIJE UZROKOVANE SA *Dirofilaria immitis****
SUDDEN DEATH IN CATS AS A CONSEQUENCE OF HEARTWORM
(*Dirofilaria immitis*)

D. Marinković, V. Nešić**

U radu je prikazan slučaj iznenadnog uginuća mačke kao posledica infekcije uzrokovane parazitom *Dirofilaria immitis*. *Dirofilaria immitis* se kod nas retko nalazi, a frekvencija pojavljivanja u svetu je od 0,8 posto do 23 posto. Kao posledica parazitiranja odraslih oblika, usled oštećenja endotela plućne arterije i njenih grana nastaje razvoj endoarteritisa sa posledičnom tromboembolijom ili fibrozom pluća i čestim iznenadnim uginućem. Patoanatomskim pregledom u desnoj srčanoj komori i plućnoj arteriji uočeno je pet odraslih oblika valjkastih parazita koji prema svom mestu parazitiranja i morfološkom izgledu odgovaraju nalazu *Dirofilaria immitis*. Patohistološkim pregledom isečaka tkiva pluća ustanovljen je intenzivni edem pluća koji se javio kao posledica parazitiranja odraslih oblika *Dirofilaria immitis* u desnoj srčanoj komori, plućnoj arteriji i njenim ograncima. Na ovaj način potvrđeno je da je iznenadno uginuće nastupilo kao posledica oštećenja izazvanih parazitom *Dirofilaria immitis*.

Ključne reči: mačka, Dirofilaria immitis, iznenadno uginuće, patomorfološki pregled

Uvod / Introduction

Na *Dirofilaria immitis* kod mačaka se kod nas retko nailazi, a frekvencija pojavljivanja u svetu prema podacima iz literature varira u odnosu na geografski region, način života mačaka (kućne ili ulične) i autore koji su ispitali rasprostranjenost i kreće se od 0,8 posto [8], 0,5-9,5 posto [12, 4, 11], pa čak do 23 posto kod mačaka u Italiji [4, 7]. U desnoj srčanoj komori razvija se najčešće manje od šest adultnih oblika parazita, za razliku od pasa kod kojih ovaj broj može

* Rad primljen za štampu 23. 6. 2006. godine

** Mr Darko Marinković, asistent, mr Vladimir Nešić, asistent, Fakultet veterinarske medicine, Beograd

da iznosi i do 100 [4]. Što se tiče našeg regiona ovo je prvi slučaj nalaza *Dirofilaria immitis* u našem materijalu.

Dirofilaria immitis je valjkasti crv koji parazitira kod domaćih životinja, pri čemu pas i druge *Canidae* predstavljaju najčešće prave domaćine [12, 13, 8, 6], ali se infekcija nalazi i kod mačaka [5]. Ovaj parazit osim pravih, zahteva postojanje i prelaznih domaćina – komaraca, najčešće iz rodova *Aedes spp.* i *Culex spp.*

Kao posledica parazitiranja odraslih oblika, usledi oštećenje endotela plućne arterije i njenih grana sa razvojem endoarteritisa koji karakteriše proliferacija endotela i zadebljanje intime, infiltracija intimalnog sloja eozinofilnim granulocitima, limfocitima, makrofagama i plazma ćelijama, kao i trombozom. Takođe, može da nastane opstruktivna fibroza krvnog suda koja ima kao posledicu pojavu plućne hipertenzije, kompenzatorne hipertrofije desnog srca (u ranoj fazi oboljenja) i dilatacije desnog srca (u kasnijoj fazi oboljenja) [6]. Tromboembolija pluća koja uzrokuje oštećenja plućne funkcije može da se poredi sa akutnim respiratornim distress sindromom kod ljudi koji ima letalni ishod (ARDS – Acute respiratory distress syndrome) [10].

U izvesnom broju slučajeva kao posledica parazitiranja odraslih oblika *Dirofilaria immitis* kod mačaka može da dođe do uginuća bilo sa razvijenim simptomima emeze, dispneje, anoreksije, sistoličnog šuma, opšte slabosti, brzog zamaranja, kašlja, hemoglobinemije i hemoglobinurije, srčane slabosti i drugog, ili u vidu fenomena „iznenadnog uginuća“ [2, 12].

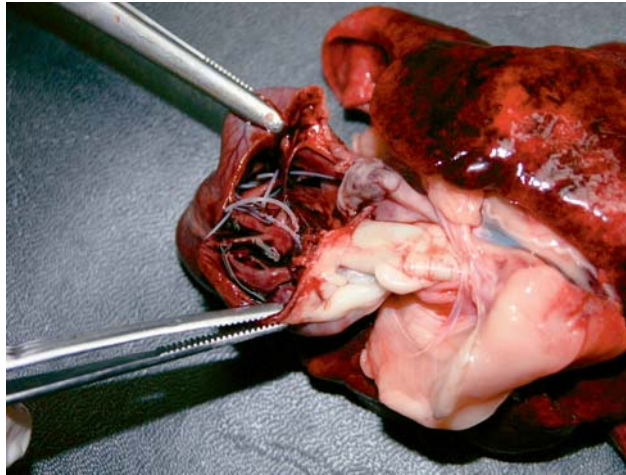
Prikaz slučaja / Case picture

Mušjak, domaće kratkodlake mačke, žuti tigrasti, star pet godina, sterilisan, iznenada je uginuo bez prethodno primećenih kliničkih simptoma bolesti, tri dana nakon dolaska iz SAD-a. Veče pre uginuća mačka je nahranjena i ujutru je pronađena mrtva. Pre dolaska u Srbiju dva psa koja su živela u kohabitaciji sa uginulim mačorom, u SAD su bili podvrgnuti imunološkom testu na prisustvo antitela koja ukazuju na *Dirofilaria immitis* i oba testa su bila negativna, a mačor nije bio imunološki testiran.

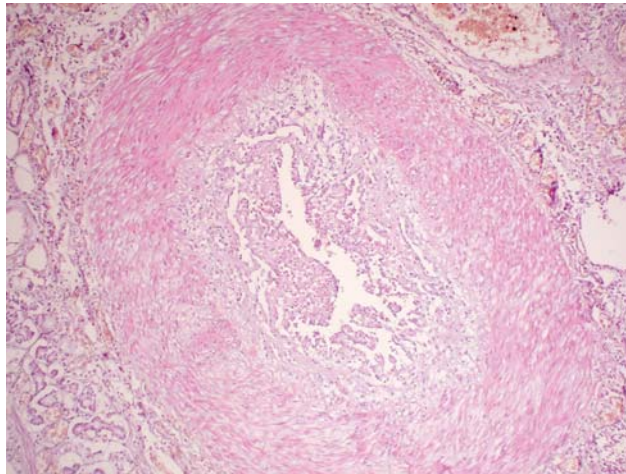
Na obdukciji je konstatovano da je životinja u dobroj kondiciji, blelih vidljivih sluznica, iz nosnih otvora izlazila je manja količina penušavog sadržaja. Spoljašnjim pregledom srca uočeno je da je desna komora uvećana. Otvaranjem desne komore i plućne arterije zapaženo je prisustvo pet odraslih oblika valjkastih parazita koji prema svom mestu parazitiranja i morfološkom izgledu odgovaraju *Dirofilaria immitis* (slika 1). Zid desne komore bio je istanjen, a miokard je svetlo crvene boje. Pluća su bila povećanog obima, tamnoružičaste boje i na preseku se iz njih izlivala veća količina belog penušavog sadržaja koji je bio prisutan i celom dužinom dušnika, kao i na njegovom grananju.

Patohistološkim pregledom isečaka tkiva pluća ustanovljeni su intenzivna hiperemija i edem. U plućnoj arteriji i njenim ograncima uočena je proliferacija

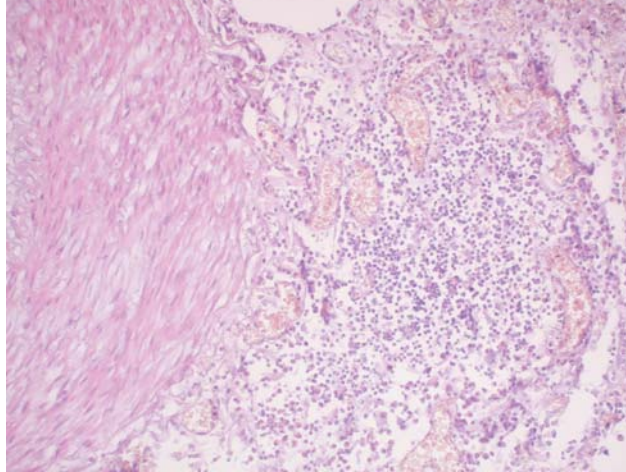
cija endotelnih ćelija (slika 2), zadebljanje medije, infiltracija limfocita, eozinofilnih granulocita, makrofaga i plazma ćelija periarterijalnog tkiva i u intimi krvog suda (slika 3).



Slika 1. Mačka, u desnoj komori i plućnoj arteriji prisutni odrasli oblici *Dirofilaria immitis*
Figure 1. Cat, adult forms of *Dirofilaria immitis* present in right ventricle and lung artery



Slika 2. Mačka, pluća, ogranak plućne arterije, proliferacija endotelnih ćelija, NEx100
Figure 2. Cat, lungs, branch of lung artery, proliferation of endothelial cells, HE x 100



Slika 3. Mačka, ogranak plućne arterije, periarterijalna infiltracija limfocitima, eozinofilnim granulocitima, makrofagama i plazma ćelijama HEx200

Figure 3. Cat, branch of lung artery, periarterial infiltration of lymphocytes, eosinophil granulocytes, macrophages, and plasma cells, HE x 200

Diskusija / Discussion

Mikrofilarije se retko nalaze kod mačaka verovatno kao posledica imunološki posredovane eliminacije mikrofilarija u krvotoku. Zbog ove činjenice posebna pažnja treba da se obrati na mačke koje su FIV pozitivne zbog posledične imunološke supresije prisutne kod ovih mačaka. Imunološka eliminacija, kao i činjenica da su aberantne (ektopične) migracije češće kod mačaka nego kod pasa, objašnjavaju zašto mačke ređe obolevaju od pasa [11, 3].

Mačor koji je opisan potiče iz geografskog regiona u kome su prisutne životinje inficirane parazitom *Dirofilaria immitis* i takođe su široko rasprostranjeni prelazni domaćini, komarci iz rodova *Aedes spp.* i *Culex spp.* Životinja je uginula bez ikakvih kliničkih simptoma što navodi i veći broj autora koji se bavio ovom problematikom [10, 1, 2, 12].

Patoanatomskim pregledom u našem slučaju utvrđeno je prisustvo odraslih oblika *Dirofilaria immitis* u desnoj srčanoj komori, plućnoj arteriji i njenim ograncima. Patohistološkim pregledom isečaka tkiva pluća ustanovljene su intenzivna hiperemija i edem pluća, kao i zapaljenjske promene u vidu proliferacije endotelnih ćelija, zadebljanje medije, kao i infiltracije limfocita, eozinofilnih granulocita, makrofaga i plazma ćelija periarterijalno i u intimi plućne arterije i njenih ogranka što se slaže sa navodima iz literature [Dwight i sar.1999, Robinson i Maxie 1985]. Istovremeno mikrofilarije u plućnim kapilarima nisu uočene [Labarthe i sar. 1997]. Nalaz uvećane desne srčane komore sa istanjenim zidom ukazuje na slabost desnog srca [8, 9].

Zaključak / Conclusion

Kako je na ostalim organskim sistemima nalaz bio negativan iz anamnestičkih podataka i patomorfološkog nalaza zaključeno je da je iznenađno uginuće nastupilo kao posledica ugušenja usled intenzivnog edema pluća koje se javilo kao posledica patoloških promena na plućnoj arteriji i njenim ograncima prouzrokovanih parazitom *Dirofilaria immitis*.

Dirofilarioza mačaka se retko javlja na našim prostorima, ali svakako da treba da se ima u vidu ovo oboljenje naročito u razjašnjavanju slučajeva fenomena „iznenađnog uginuća” kod mačaka. Nadamo se da će ovaj slučaj doprijeti boljem poznavanju ovog, kod nas, retkog oboljenja koje može letalno da se završi po životinju.

Literatura / References

1. American Heartworm Society: Guidelines for the diagnosis, prevention and management of heartworm (*Dirofilaria immitis*) infection in cats. *Veterinary Parasitology* 133, 267-275, 2005. - 2. Atwell R. B., Litster A. L.: Surgical Extraction of Transplanted Adult *Dirofilaria immitis* in Cats. *Veterinary Research Communications*. 26, 301-308, 2002. - 3. Bunge M. M., Malone J. B.: *Dirofilaria immitis* and *Amphimerus* sp. in cat. *J. Am. Anim. Hosp. Assoc.* 28, 170-174, 1992. - 4. Carleton R. E., Tolbert M. K.: Prevalence of *Dirofilaria immitis* and gastrointestinal helminths in cats euthanized at animal control agencies in northwest Georgia. *Veterinary Parasitology* 119, 319-326, 2004. - 5. Dillon R., Sakas P. S., Buxton B. A., Schultz R. D.: Indirect immunofluorescence testing for diagnosis of occult *Dirofilaria immitis* infection in three cats. *J. Am. Vet. Med. Assoc.* 180, 80-82, 1982. - 6. Dwight D. B., Lynn R. C., Eberhard M. L., Alcaraz A.: *Georgis Parasitology for veterinarians*, eighth edition, Saunders, 1999. - 7. Genchi C., Guerrero J., DiSacco B., Formaggini L.: Prevalence of *Dirofilaria immitis* infection in Italian cats. In Soll M.D. (Ed.) *Proceedings of the Heartworm Symposium '92*, Austin, TX. American Heartworm Society, Batavia, IL, 97-102, 1992. - 8. Kulišić Z., Milosavljević P.: Najnovija dostignuća u lečenju i preveniranju dirofilarioze pasa. *Veterinarski glasnik* 46, 9, 481-484, 1992. - 9. Labarthe N., Reis Ferreira A. M., Guerero J., Newcomb K., Paes-de-Almeida E.: Survey of *Dirofilaria immitis* (Leidy, 1856) in random source cats in metropolitan Rio de Janeiro, Brasil, with descriptions of lesions. *Veterinary Parasitology* 71, 301-306, 1997. - 10. McCall J. W., Dziminianski M. T., McTier T. L., Jerningan A. D., Jun J. J., Mansour A. E., Supakorndej N., Plue R. E., Clark J. N., Wallace D. H., Lewis R. E.: Biology of experimental heartworm infection in cats. In Soll M. D. (Ed.) *Proceedings of the Heartworm Symposium '92*, Austin, TX. American Heartworm Society, Batavia, IL, 71-79, 1992. - 11. McCracken M. D., Patton S.: Pulmonary Arterial Changes in Feline *Dirofilaria immitis*. *Vet. Pathol.* 30, 64-69, 1993. - 12. Milosavljević P., Kulišić Z.: Prvi slučajevi dirofilarioze pasa u Jugoslaviji. *Veterinarski glasnik*, 43, 1, 71-76, 1989. - 13. Milosavljević P., Kovačević S.: Patomorfološki nalaz kod dirofilarioze pasa (Pathomorphological changes in dogs *Dirofilaria immitis*) Simpoz. Male životinje, Zbornik radova, 169-172, 1990. - 14. Nogami S., Sato T.: Prevalence of *Dirofilaria immitis* Infection in Cats in Saitama, Japan. *J. Vet. Med. Sci.* 59, 869-871, 1997. - 15. Roncali R. A., Yamane Y., Nagata T.: Prevalence of *Dirofilaria immitis* in cat in Japan. *Veterinary Parasitology* 75, 81-89, 1998. - 16. Wong M. M., Pedersen N. C., Cullen J.: *Dirofilaria immitis* in cats. *J. Am. Anim. Hosp. Assoc.* 19, 855-864, 1983.

ENGLISH

**SUDDEN DEATH IN CATS AS A CONSEQUENCE OF HEARTWORM
(*Dirofilaria immitis*)**

D. Marinkovic, V. Nesic

The paper presents a case of sudden death in a cat as a result of infection with *Dirofilaria immitis*. Dirofilariosis in cats is rarely encountered in our country, and its incidence in the world ranges from 0.8% to 23%. As a consequence of the parasitism of adult forms, due to damage to the endothelium of the lung artery and its branches, endoarteritis occurs and thromboembolia develops, or lung fibrosis, with the frequent appearance of the phenomenon of "sudden death." Pathoanatomical examinations of the right heart ventricle and lung arteria showed 5 adult forms of cylindrical parasites, which, according to their place of parasitism and morphological appearance correspond to the finding of heartworm (*Dirofilaria immitis*). Pathohistological examinations of lung tissue sections revealed intensive edema in the lungs, that occurred as a consequence of the parasitism of adult forms of *Dirofilaria immitis* in the right heart ventricle and the lung artery and its branches. It was confirmed in this way that sudden death occurred as a result of the parasitism of heartworm *Dirofilaria immitis*.

Key words: cat, dirofilariosis, sudden death, pathomorphological examination

РУССКИЙ

**ВНЕЗАПНОЕ ОКОЛЕНИЕ КОШКИ КАК ПОСЛЕДСТВИЕ ИНФЕКЦИИ С
*Dirofilaria immitis***

Д. Маринкович, В. Нешич

В работе показан случай внезапного околениа кошки как последствие инфекции с *Dirofilaria immitis*. Дирофиляриоз кошек у нас редко встречается, а частота появления в мире движается от 0,8% до 23%. Как последствие паразитирования взрослых видов, вследствие повреждения эндотелия лёгочной артерии и её ветвей приходит до развития эндартерита с являющимся последствием тромбозом или фиброзом лёгких и частым внезапным околением. Патоанатомическим осмотром в правом желудочке и лёгочной артерии замечено нами 5 взрослых видов цилиндрических паразитов, которые к своему месту паразитирования и морфологическом виде отвечают результату *Dirofilaria immitis*. Патогистологическим осмотром вырезков ткани лёгких установлен нами интенсивный отёк лёгких, являющийся как последствие паразитирования взрослых видов *Dirofilaria immitis* в правом сердечном желудочке, лёгочной артерии и её ветвей. Этим способом подтверждено нами, что внезапное околение наступило как последствие повреждений, вызванных с *Dirofilaria immitis*.

Ключевые слова: кошка, *Dirofilaria immitis*, внезапное околение, патоморфологический осмотр