

**PUERPERALNA HEMOGLOBINURIJA  
HAEMOGLOBINURIA PUERPERALIS\******PUERPERAL HAEMOGLOBINURIA  
HAEMOGLOBINURIA PUERPERALIS*****I. Vujanac, V. Glišić\*\***

*Puerperalna hemoglobinurija je sporadično oboljenje krava koje se pojavljuje do četvrte nedelje posle teljenja, a manifestuje se hemoglobinurijom i hemolitičkom anemijom.*

*Na privatnoj mini-farmi goveda na osnovu anamnestičkih podataka i rezultata kliničkog pregleda postavljena je dijagnoza – Haemoglobinuria puerperalis, potvrđena rezultatima laboratorijskog ispitivanja uzorka krvi. U toku bolesti je došlo do razvoja karakterističnih simptoma – jasno uočljivo bledilo vidljivih sluznica, blago izražen ikterus ruba kože kapaka i hemoglobinurija. S obzirom na veoma izraženu oligocitemičnu hipohromnu anemiju, terapija je bila usmerena prema primarnoj bolesti i primenjena je transfuzija krvi.*

*Cljučne reči: krava, hemoglobinurija, anemija, transfuzija krvi*

**Uvod / Introduction**

Puerperalna ili postpartalna hemoglobinurija je oboljenje koje se pojavljuje kod visoko produktivnih krava, najčešće do četvrte nedelje posle teljenja. Usled masovne hemolize eritrocita, ova bolest se manifestuje hemoglobinurijom i hemolitičkom anemijom. Pojavljuje se sporadično u stajskom načinu držanja i često na područjima na kojima je relativno nizak sadržaj fosfora u hranivima. U etiologiji oboljenja učestvuju više činilaca, pri čemu, hipofosfatemija na početku laktacije dovodi do smanjenja stabilnosti membrane eritrocita, što se smatra glavnim uzrokom hemolize. Pored toga, dodatni činilac koji povećava fragilnost membrana eritrocita je smanjeno snabdevanje ćelija energijom u uslovima negativnog bilansa energije, kao što je slučaj na početku laktacije. Biljke bogate saponinima (kupusnjače i leptirnjače) u malim količinama u obrocima krava mogu da dovedu do lize oštećene membrane eritrocita.

\* Rad primljen za štampu 18. 05. 2009. godine

\*\* Mr sci. med. vet. Ivan Vujanac, asistent, Katedra za bolesti papkara, Fakultet veterinarske medicine, Univerzitet u Beogradu; Vladan Glišić, dr vet. med., Veterinarska stanica, Mladonovac

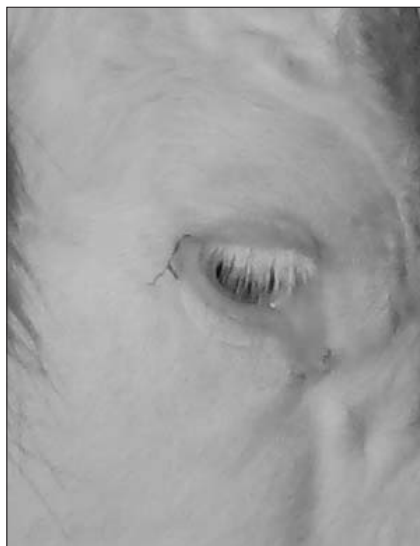
### Klinički prikaz slučaja puerperalne – postpartalne hemoglobinurije kod krava *Clinical presentation of case of puerperal-postpartal haemoglobinuria in cows*

Junica rase domaće šareno goveče u tipu simentalca otelila se 06. 12. 2008. godine. Po teljenju je imala zadržanu posteljicu (*retentio secundinum*), koja je manuelno uklonjena drugog dana nakon teljenja. Posteljica je bila veoma tanka i lako se kidala. Posle teljenja životinja je imala dobar apetit, preživala je i normalno balegala.

Mesec dana nakon teljenja (06. 01. 2009), vlasnik je u popodnevnim časovima primetio da krava slabije jede, ne preživa i da joj je levi bok ("leva gladna jama") izbočen. Izmerena rektalna telesna temperatura bila je u fiziološkim okvirima ( $T=38,8^{\circ}\text{C}$ ). Vlasnik je na osnovu sopstvenog iskustva zaključio da se radi o nadamu buraga i dao je kravi na usta 150 grama pekarskog kvasca i 100 grama bikarbonate sode ( $\text{NaHCO}_3$ ) rastvorenih u 1 litru mlake surutke. Prema rečima vlasnika, izbočenje levog boka je nestalo za nekoliko časova, a krava je počela bolje da jede i preživa hranu. U narednih nekoliko dana apetit obolele životinje bio je sve slabiji i preživanje sve ređe. Petog dana od datog lekovitog napoja životinja je prestala da uzima hranu, preživa i slabije balega.

Osnovni obrok za životinje u staji sastojao se od livadskog sena, sena lucerke, sena stočnog graška, osušenih stabljika kukuruza i peletiranih rezanaca šećerne repe. Koncentrovani deo obroka sastojao se od stočnog brašna, prekrupe kukuruza i ova, bez vitaminsko-mineralnog dodatka.

Na dan pregleda obolele životinje ustanovljena je povišena telesna temperatura koja je varirala od  $39,8$  do  $41^{\circ}\text{C}$ . Puls je bio ubrzan ( $120/\text{min.}$ ), teško opipljiv (filiforman). Broj respiratornih pokreta je bio u fiziološkim granicama ( $27/\text{min.}$ ). Motorička aktivnost predželudaca je bila smanjena, na svega četiri slabe i nepotpune kontrakcije u 5 minuta. Vidljive sluznice su bile blede do porculanski bele boje i blago ikterične što se videlo i na koži ruba kapaka (slika 1). Auskultacijom srca ustanovljena je tahikardija (preko  $120/\text{min.}$ ), pri čemu se čuo funkcionalni sistolični šum. Auskultacijom pluća ustanovljeno je blago produbljeno vezikularno disanje. Perkusiono polje jetre nije bilo povećano. Spoljašnjim pregledom bubrega palpacijom-presijom



Slika 1. Bledilo konjunktiva i blago izražen ikterus ruba kože kapaka /  
*Figure 1. Pale conjunctive and slightly expressed ichtherus on eyelid skin edge*

nije ustanovljena bolnost. Izmet je bio suv, formiran tamnozeleno-mrke boje. Rektalnim pregledom ustanovljen je meteorizam creva. Na levom bubregu nisu ustanovljene promene u obliku, veličini i konzistenciji. Mokraća uzeta kateterom je bila tamnocrvene-smeđe boje (boje kafe) i veoma je lako penila tokom uriniranja (slika 2). Mleko nije bilo promenjeno. Iz repne vene uzeta je krv za laboratorijsko ispitivanje. Krv je bila vodenasta, svetloružičaste boje.



Slika 2. Mokraća obolele krave (hemoglobinurija) /  
*Figure 2. Urine of diseased cow (haemoglobinuria)*

Od ostalih opštih simptoma poremećaja zdravlja bili su prisutni somnolentnost, inapetencija i slabost telesne muskulature. Kretanje obolele životinje bilo je nesigurno, što se manifestovalo zanošenjem zadnjeg dela tela. Stav zadnjih nogu je bio nepravilan.

Na osnovu anamnestičkih podataka, kliničke slike i pregleda mokraće postavljena je klinička dijagnoza – *Haemoglobinuria puerperalis*, potvrđena rezultatima laboratorijskog ispitivanja uzorka krvi.

Na osnovu postavljene dijagnoze, oboleloj životinji u venu jugularis aplikovana je infuzija desetopostotne glukoze u količini od 2,5 l u koju je dodato 20 ml C vitamina i 15 ml kompleksa B-vitamina. Intramuskularno su aplikovani antibiotici (22.000 IU/kg penicilina i 5 grama streptomcina) i 25 ml AD<sub>3</sub>E vitamina. Supkutano je aplikovan preparat Kalfoset u dozi od 30 ml. Izvršena je korekcija ishrane, pri čemu je isključeno davanje peleta šećerne repe i sena stočnog graška, a u koncentrovani deo obroka je dodat vitaminsko-mineralni premiks Pre-foskal.

Drugog dana opšte zdravstveno stanje životinje je bilo bolje. Imala je bolji apetit i preživela je. Motorička aktivnost predželudaca bila je nešto niža od donje fiziološke granice (5 do 6 kontrakcija u 5 minuta). Puls povišen 105/minuti.

Telesna temperatura je bila visoka (40,0 do 40,7°C). Auskultacijom srca ustanovljena je tahikardija, ali bez prisustva sistoličnog šuma. Mokraća je i dalje bila tamnocrvenkasto-smeđe boje. Ponovljena je infuzija desetopostotne glukoze (2,0 L) u koju je dodato 30 ml Katosala i 20 ml vitamina C. Intramuskularno su aplikovani antibiotici. Peroralno je dat natrijum kiseli fosfat ( $\text{NaH}_2\text{PO}_4$ ) rastvoren u 0,7 l mlake vode, u količini od 30 do 40 grama, dvokratno. Natrijum kiseli fosfat je davan i naredna četiri dana.

Trećeg dana svi parametri trijasa su bili u fiziološkim okvirima, sem telesne temperature koja je bila povišena – 40,4°C. Na osnovu laboratorijskih rezultata crvene krvne slike obolele životinje ustanovljena je izrazita anemija (tabela 1).

Tabela 1. Crvena krvna slika obolele životinje /  
Table 1. Red blood count of the diseased animal

Osnovni klinički hematološki parametri / <i>Basic clinical haematological parameters</i>	Rezultati analize / <i>Analysis results</i>	Referentne vrednosti / <i>Referent values</i>
Broj eritrocita / <i>Number of erythrocytes</i>	1,74 x 10 <sup>12</sup> /l	5,0 - 10,0 x 10 <sup>12</sup> /l
Koncentracija hemoglobina / <i>Haemoglobin concentration</i>	28 g/l	80 - 150 g/l
Hematokritska vrednost / <i>Hematocrit value</i>	9,6 %	24,0 - 46,0 %

S obzirom na veoma izraženu oligocitemičnu hipohromnu anemiju u nastavku lečenja primenjena je transfuzija krvi. Od zdrave krave u staji iz vene jugularis uzeta je krv u zapremini od 1.350 ml pomoću transfuzionog seta (sterilna boca zapremine 2 litra i infuzioni set po Hauptneru). U bocu je dodat sterilni 3,8 procentni rastvor natrijum-citrata u količini od 150 ml. Odnos natrijum-citrata kao antikoagulansa i krvi prilikom transfuzije treba da bude 1:9. Tokom uzimanja krvi od davaoca, boca treba da bude u posudi u koju je dodata mlaka voda temperature od 37 do 39 °C. Oboleloj životinji intravenski je prvo dato 50 ml krvi, sa ciljem da se ispita da li postoji inkompatibilnost između krvnih grupa davaoca i primaoca. Nakon dvadeset minuta, pošto nije došlo do posttransfuzione hemolitičke reakcije (uznemirenosti, tremora i znojenja) nastavljena je transfuzija krvi (slika 3). Pored transfuzije krvi, ponovljena je i terapija od prethodnog dana.

Četvrtog dana telesna temperatura je bila i dalje povišena – 39,8 °C. Mokraća je bila bledoružičaste boje. Pored redovne antibiotske terapije i infuzije, parenteralno je aplikovan preparat kortikosteroida (Artrivet forte) u količini od 20 mililitara. Već u popodnevним časovima telesna temperatura životinje se normalizovala i iznosila je 39,0 °C.

Petog i šestog dana zdravstveno stanje životinje se u potpunosti stabilizovalo. Šestog dana intenzitet hemoglobinurije se postepeno smanjivao, mo-



Slika 3. Primena transfuzije krvi /  
Figure 3. Administering blood transfusion

kraća je bila sve prozirnija svetložuto-ružičaste boje. Sprovedena je antibiotska terapija i intravenozno je ponovljena infuzija glukoze sa preparatom Katosal.

Zdravstveno stanje krave desetog dana od pojave prvih kliničkih simptoma bolesti se normalizovalo. Parametri trijasa su bili u fiziološkim granicama. Mokraća je bila svetložućkaste boje.



Slika 4. Izlečena krava mesec dana nakon tretmana /  
Figure 4. Cured cow one month following treatment

### Zaključak / Conclusion

Puerperalna hemoglobinurija je sporadično oboljenje krava koje se manifestuje hemoglobinurijom i hemolitičkom anemijom. U etiologiji učestvuje više činilaca, pri čemu, hipofosfatemija, negativan bilans energije i prisustvo biljaka bogatih saponinima u ishrani, naročito na početku laktacije, predstavljaju glavne činioce u nastanku oboljenja. Kliničkim pregledom i laboratorijskim nalazom crvene krvne slike ustanovljene su patognomonične promene. Terapija je bila usmerena prema primarnoj bolesti koja je dovela do hemoglobinurije, izrazite anemije i blažeg oblika žutice. Značaj ovog našeg slučaja je upravo u skretanju pažnje terenskim veterinarima na ovo retko i gotovo zaboravljeno oboljenje.

### Literatura / References

1. Andrews AH, Blowey RW, Boyd H, Eddy RG. Bovine Medicine Diseases and Husbandry of Cattle. Second edition published by Blackwell Publishing, 2004.

2. Howard LJ, Smith AR. Current veterinary therapy. W.B. Saunders Company, 1999.
3. Karsai F, Voros K. Állatorvosi belgyógyászat II kotet. Primavet, Budapest, 2003.
4. Radostits OM, Clive CG, Hinchcliff KW, Peter D. Veterinary Medicine. A textbook of the diseases of cattle, horses, sheep, pigs and goats. Saunders Elsewere, 2006.
5. Rosenberger G. Clinical Examination of Cattle. Blackwell Science Ltd., 1995.
6. Stamatović S, Jovanović M. Bolesti papkara – I Bolesti goveda. Savez veterinara i veterinarskih tehničara 1978 Jugoslavije - odbor za izdavačku delatnost, 1980.
7. Vujić B, Marković R, Bošković V, Perić Ž. Razmatranje etiološkog kompleksa hemoglobinurije goveda. Vet Glasnik 1978; 11: 953-60.

## ENGLISH

### PUERPERAL HAEMOGLOBINURIA – HAEMOGLOBINURIA PUERPERALIS

I. Vujanac, V. Glišić

Puerperal haemoglobinuria is a sporadic disease that appears in cows before the fourth week after calving and is manifested as haemoglobinuria and haemolytic anaemia.

*Haemoglobinuria puerperalis* was diagnosed at a private mini cattle farm on the grounds of anamnestic data and the results of clinical examinations, and it was confirmed with the results of laboratory examinations of blood samples. In the course of the disease, characteristic symptoms developed, there was clearly visible paleness of the mucosa, slightly expressed ichtherus of the eyelid ridge skin, and haemoglobinuria. Having in mind the very expressed oligocytemic hypochromic anaemia, therapy was directed at the primary disease and a blood transfusion was administered.

Key words: cow, haemoglobinuria, anaemia, blood transfusion

## РУССКИЙ

### ПУЕРПЕРАЛЬНАЯ ГЕМОГЛОБИНУРИЯ (HAEMOGLOBINURIA PUERPERALIS)

И. Вуянац, В. Глишич

Пуерперальная гемоглобинурия – спорадическое заболевание коров, появляемое до четвертой недели после теления, а манифестируется гемоглобинурией и гемолитической анемией.

На частной мини ферме крупного рогатого скота на основе анамнестических данных и результатов клинического осмотра поставлен диагноз – *Haemoglobinuria puerperalis*, подтвержден результатами лабораторного испытания образчиков крови. В течение болезни пришло до развития характерных симптомов, ясно заметна бледность видимых слизистых оболочек, хорошо выражен иктерус рубца кожи век и гемоглобинурия. Имея в виду очень выраженную олигоцитемичную гипохромную анемию, терапия была направлена к первичной болезни и применена трансфузия крови.

Ключевые слова: корова, гемоглобинурия, анемия, трансфузия крови