

HIRURŠKA SANACIJA LIMBALNOG DERMOIDA I PALPEBRALNOG KOLOBOMA-DERMOIDA KOD ŠTENETA ENGLESKOG BULDOGA*

SURGICAL PROCEDURE FOR LIMBAL DERMOID AND PALPEBRAL COLOBOMA-DERMOID IN ENGLISH BULLDOG PUPPY

S. Božinović, D. Marinković**

Dermoid predstavlja malformaciju, kongenitalni horistom, tj. ektoپیčni deo kože. Ova malformacija može biti locirana na očnim kapcima (palpebralni), na palpebralnom ili bulbarnom delu konjunktive, na trećem očnom kapku i na kornei, limbusum rubu očnog kapka. Okularni dermoidi sastoje se od orožalog pločasto-slojevitog epitela koji može biti pigmentisan u različitom stepenu i koji leži na iregularnom dermisu u kome se nalaze dlačni folikuli, znojne i lojne žlezde, a u retkim slučajevima može se uočiti hrskavica i kost. Kornealni dermoidi mogu se klasifikovati u tri tipa: limbalni ili epibulbarni dermoid, dermoid koji pokriva veći deo ili celu korneu, dermoid koji zahvata ceo prednji segment oka. Koloboma predstavlja kongenitalnu malformaciju koja se karakteriše nedostatkom očnog kapka i može biti lociran i na gornjem i na donjem kapku. U ovom radu prikazan je slučaj šteneta engleskog buldoga kod koga je istovremeno uočen limbalni dermoid kao i palpebralni koloboma-dermoid. U ovom slučaju za sanaciju limbalnog dermoida odabrana je superficijalna keratektomija, dok je palpebralni koloboma-dermoid saniran ekscizijom uz plastično rekonstruktivnu proceduru. Mikroskopskim pregledom uzorkovanog tkiva kornealnog dermoida uočeno je da se na površini nalazi orožali pločasto-slojeviti epitel koji leži na dermisu. U dermisu su zapaženi dlačni folikuli, kao i znojne i lojne žlezde.

Ključne reči: limbalni dermoid, palpebralni kolobom-dermoid, horistomi, oko, pas, hirurški tretman

* Rad primljen za štampu 30. 12. 2008. godine

** Stanko Božinović, dr vet. med., Veterinarska ambulanta "Božinović", Zemun; mr sci. med. vet. Darko Marinković, asistent, Katedra za patološku morfologiju, Fakultet veterinarske medicine, Univerzitet u Beogradu

Uvod / Introduction

Horistomi su izrasline slične tumorima koje se sastoje od normalnog, zrelog tkiva koje je locirano na ektopičnom mestu (Kusewitt i Rush, 2007). Dermoid predstavlja malformaciju, kongenitalni horistom, tj. ektopični deo kože. Ova malformacija može biti locirana na očnim kapcima (palpebralni), na palpebralnom ili bulbarnom delu konjunktive, na trećem očnom kapku i na kornei, limbusum rubu očnog kapka (Wilcock, 2007; Wilcock, 2007; Slatter, 2001).

Mada se mogu sresti i kod konja, goveda, svinja i mačaka (Joyce i sar., 1990; Barkyomb i Leipold, 1984; Gelatt, 1971; Priester, 1972; Lawson, 1975; Brightman i sar., 1985; Glaze, 2005), okularni i periokularni dermoidi su najčešći kod pasa. Prema podacima iz literature najfrekventniji su kod velikih rasa pasa (bernardinac, nemački ovčar, zlatni retriever, doberman, dalmatinac, labrador retriever), kao i kod kratkonogih pasa (američki baset, jazavičar i velški korgi) (Priester, 1972; Barnett i sar., 2002; Lee i sar., 2005; Brudanel i sar., 2007). Kornealni dermoidi se javljaju i kod ljudi (Mansour i sar., 1989).

Okularni dermoidi sastoje se od orožalog pločasto-slojevitog epitela koji može biti pigmentisan u različitom stepenu i koji leži na iregularnom dermisu u kome se nalaze dlačni folikuli, znojne i lojne žlezde, a u retkim slučajevima može se uočiti hrskavica i kost (Brudenal i sar., 2007; Wilcock, 2007; Wilcock, 2007). Stepenn adneksalne diferencijacije veoma varira, ali može biti gotovo identičan normalnoj koži. Na ivici dermoida dermalni kolagen se stapa sa stromom kornee, a orožali pločasto-slojevit epitel prelazi u epitel kornee (Wilcock, 2007; Wilcock, 2007).

Kornealni dermoidi mogu se klasifikovati u tri tipa (Mann, 1957). Prvi tip je limbalni ili epibulbarni dermoid, koji je najlakša, ali i najčešća forma ovog poremećaja. Drugi tip je dermoid koji pokriva veći deo ili celu korneu i može se pružati duboko u stromu, ali ne narušava Descementnu membranu i kornealni endotel; zbog toga se prilikom hirurškog uklanjanja dermoida retko javlja perforacija očne jabučice. Kod trećeg tipa kornealnog dermoida zahvaćen je ceo prednji segment oka (Mann, 1957; Brudenal i sar., 2007).

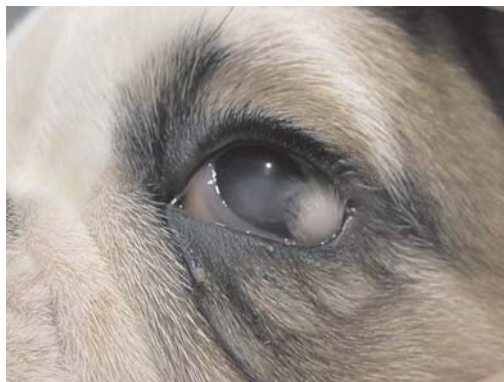Koloboma predstavlja kongenitalnu malformaciju koja se karakteriše nedostatkom očnog kapka. Ovaj nedostatak može biti parcijalan ili totalan i može se javiti i na gornjem i na donjem kapku (Wilcock, 2007; Wilcock, 2007; Barnett i sar., 2002; Bedford, 1999). Ponekad se ovaj defekt javlja udružen sa palpebralnim dermoidom u vidu koloboma-dermoid defekta (Bossuyt, 2005).

Dermoidi, kao i koloboma dermoidi se hirurški saniraju kako iz kozmetičkih razloga, tako i iz medicinskih razloga, jer dlake iz dermoida vrše iritaciju kornee, ili zato što otežavaju vid usled pokrivanja dela ili celog vidnog polja na zahvaćenom oku (7, 6, 14, 4).

Prikaz slučaja / Case report

Na pregled u ambulantu dovedeno je štene engleskog buldoga staro 8 nedelja. Vlasnik je štene doveo jer je primetio da se na površini levog oka nalazi izraslina.

Adspekcijom očiju i oftalmoskopijom pomoću direktnog oftalmoskopa sa procepom uočeno je da se na rožnjači levog oka, neposredno pored lateralnog očnog ugla, izdignuta iznad površine kornee, nalazi izraslina ovalnog oblika, veličine 5 mm u prečniku, bele boje, neravne površine, prekrivena dlakama. Ova izraslina je remetila potpuno zatvaranje oka i usled iritacije kornee i konjunktive izazivala je pojačano lučenje suza, kao i zapaljenje konjunktive koje se manifestovalo uočljivom hiperemijom i sekretom u lateralnom očnom uglu. Takođe postojanje ove tvorevine dovelo je do edema rožnjače. Na osnovu izgleda i lokalizacije promene klinička dijagnoza bila je limbalni dermoid, koji je zahvatao rožnjaču, konjunktivu i episkleru (slika 1).



Slika 1. Pas, levo oko, kornealni dermoid /
Figure 1. Dog, left eye, corneal dermoid

Pored ove promene uočene na levom oku, na desnom oku je uočena slična izraslina. Ova izraslina je takođe bila ovalnog oblika, veličine oko 6 mm, bele boje, neravne površine, prekrivena dlakama, ali je imala drugačiju lokalizaciju u odnosu na prethodnu. Ona je bila smeštena na donjem kapku u blizini unutrašnjeg očnog ugla. Lateralno od ove izrasline uočen je nedostatak donjeg kapka. U ovom slučaju je na osnovu izgleda i lokalizacije promene doneta klinička dijagnoza, palpebralni koloboma-dermoid (slika 2). I na desnom oku je takođe uočeno pojačano lučenje suza, mada je iritacija rožnjače i konjunktive bila slabije izražena nego na levom oku.

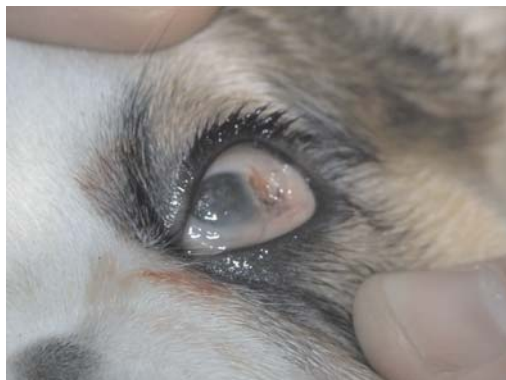S obzirom na činjenicu da su u ovom slučaju pored kozmetičkih razloga bili prisutni i medicinski razlozi, vlasnicima je predloženo da se oba dermoida hirurški uklone.



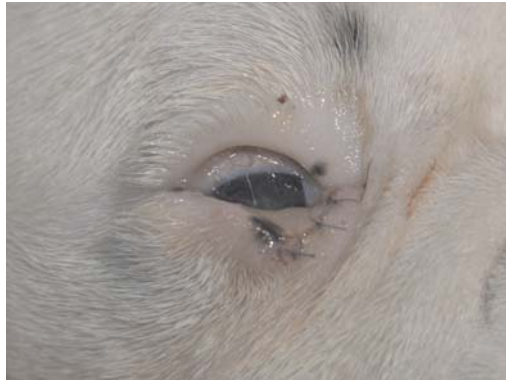Slika 2. Pas, desno oko, palpebralni koloboma-dermoid /
Figure 2. Dog, right eye, palpebral coloboma-dermoid

Detaljnim kliničkim pregledom utvrđeno je da je štene zdravo, nakon čega je pripravljeno za hiruršku intervenciju. Premedikacija je izvršena sa atropin-sulfatom (0,3 mg, SC). Anestezija je izvedena apikacijom kombinacije ksilazina (1 mg/kg, IM) i ketamin hidrohlorida (5 mg/kg, IM).

Superfijalna keratektomija bila je metod izbora za sanaciju kornealnog dermoida na levom oku. Nakon fiksacije očne jabučice izvršena je ekscizija dermoidnog tkiva na levom oku (slika 3), kao i palpebre i konjunktive na desnom oku. Ekscizija je izvedena mikrohrurškim instrumentima – kolibri pinceta i Beaver skalpel 64. Sem ekscizije dermoida, na desnom oku izvršena je plastična rekonstruktivna procedura sanacije koloboma, a nastali defekt na palpebri je ušiven pojedinačnim običnim šavovima (Vicril 6-0) (slika 4). Postoperativno su u oko narednih 7 dana aplikovane antibiotske kapi za oči.



Slika 3. Pas, levo oko nakon ekscizije kornealnog dermoida /
Figure 3. Dog, left eye following excision of corneal dermoid

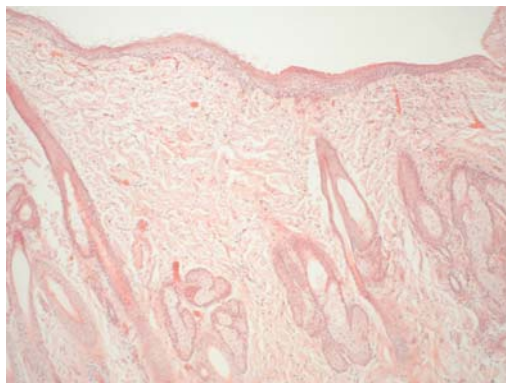


Slika 4. Pas, desno oko nakon ekscizije i hirurške sanacije palpebralnog koloboma dermoida /
Figure 4. Dog, right eye following excision and surgical treatment of palpebral coloboma dermoid

Nakon dve nedelje na kontrolnom pregledu uočeno je da je došlo do potpune epitelizacije defekta koji je postojao na korneji na levom oku. Uočena je blaga zamućenost korneje na mestu gde se nalazio dermoid. Na desnom oku defekt na donjem očnom kapku je takođe u potpunosti srastao.

Uzorci tkiva za patohistološki pregled koji su uklonjeni tokom operacije fiksirani su u 10% puferizovanom formalinu i posle uobičajene procedure ukalupljeni u parafinske blokove. Patohistološki preparati bojani su hematoksilinom i eozinom (HE).

Mikroskopskim pregledom uzorkovanog tkiva kornealnog dermoida uočeno je da se na površini nalazi orožali pločasto-slojeviti epitel koji leži na dermisu. U dermisu su zapaženi dlačni folikuli, kao i znojne i lojne žlezde (slika 5). U



Slika 5. Pas, kornealni dermoid, HE x 100 /
Figure 5. Dog, corneal dermoid, HE x 100

ivičnim delovima dermoida dermalni kolagen se stapa sa stromom kornee. Takođe, u ovom delu dermoida orožali pločasto-slojevit epitel prelazi u epitel kornee. Histološki izgled konjunktivalnog dermoida je sličan limbalnom sa razlikom što jedan ivični deo prelazi u epitel konjunktive, a drugi se nastavlja u kožu.

Diskusija / Discussion

Dermoid predstavlja ektopični deo kože i tačan patogenetski mehanizam njegovog nastanka nije u potpunosti poznat. Većina autora se slaže da je u pitanju kongenitalna, ali ne i hereditarna malformacija (Horikiri i sar., 1994; Lee i sar., 2005). Smatra se da dolazi do abnormalne diferencijacije ektoderma koji nastaje usled metaplazije mezenhima koji primarno vodi poreklo od neuralne kreste. Usled ovoga dolazi do kombinovanja mezenhimalnih elemenata (vezivno tkivo, masno tkivo i ponekad hrskavica) sa ektodermalnim elementima (keratinizovani epitel, dlačni folikuli i dlake, lojne i znojne žlezde) u različitim proporcijama. Dermoidi su prisutni od rođenja, ali se ponekad ne prepoznaju dok ne porastu dovoljno ili dok dlake prisutne na njima ne izazovu očiglednu iritaciju kornee i konjunktive (Brudenal i sar., 2007). Kolobomi su takođe kongenitalne malformacije, koje se najčešće prepoznaju nekoliko nedelja nakon rođenja (Wilcock, 2007; Wilcock, 2007; Barnett i sar., 2002; Bedford, 1999).

Na osnovu lokalizacije dermoidi mogu biti palpebralni, na palpebralnom ili bulbarnom delu konjunktive, na trećem očnom kapku i na kornei, kao što je slučaj na levom oku ovog šteneta (Wilcock, 2007; Wilcock, 2007; Slatter, 2001). Palpebralni dermoid se ponekad, kao u ovom slučaju javlja udružen sa kolobomom u vidu koloboma-dermoid defekta (Bossuyt, 2005).

Zbog medicinskih, ali i kozmetičkih razloga dermoidi, kao i koloboma-dermoidi se hirurški saniraju (Cullen i sar., 2001; Brudenal i sar., 2007; Lee i sar., 2005; Bossuyt, 2005), što je učinjeno i u ovom slučaju. Kornealni dermoid na levom oku je uklonjen pomoću superficijalne keratektomije, na način koji je opisan u literaturi (Brudenal i sar., 2007; Lee i sar., 2005; Bedford, 1999). Ovaj postupak je od ključnog značaja za uklanjanje kliničkih smetnji kod pacijenata sa kornealnim dermoidom. Značajno je da se dermoid u potpunosti ukloni jer se u protivnom mogu očekivati recidivi.

Zaključak / Conclusion

Limbalni dermoidi, kao i palpebralni koloboma-dermoidi se sreću kod pasa i kod drugih životinja. Interesantno je da su kod šteneta engleskog buldoga registrovane obe malformacije.

Superficijalna keratektomija je metoda izbora kod sanacije limbalnog dermoida, dok se palpebralni koloboma-dermoid sanira ekscizijom uz plastično

rekonstruktivnu proceduru. Obe metode imaju za cilj da umanje ili u potpunosti uklone prisutne kliničke smetnje kod pacijenata.

Literatura / References

1. Barkyomb SD, Leipold HW. Nature and cause of bilateral ocular dermoids in Hereford cattle. *Vet Pathol* 1984; 21: 316-24.
2. Barnett KC, Heinrich C, Sansom J. Upper and lower eyelids. In: *Canine Ophthalmology. An Atlas and Text*. Editors Barnett K.C., Heinrich C. And Sansom J. W.B. Saunders, London, UK. 49-50, 2002.
3. Bedford PGC. Diseases and surgery of the canine eyelid. In: *Veterinary Ophthalmology*. Editor Gelatt K.N. Third edition. Lippincott, Williams and Wilkins, Philadelphia. 535-568, 1999.
4. Bossuyt S. Repair of a lower eyelid coloboma-dermoid with a modified sliding skin graft technique in a dog. *Vlaams Diergeneeskundig Tijdschrift* 2005; 74: 86-90.
5. Brightman AH, Everitt J, Bevier G. Epibulbar solid choristoma in a pig. *Vet Pathol* 1985; 22: 292-4.
6. Brudenal DK, Bernays ME, Peifer RL. Central corneal dermoid in a Labrador retriever puppy. *J Small Anim Pract* 2007; 48: 588-90.
7. Cullen CL, Grahn BH. Diagnostic Ophthalmology. *Can Vet J* 2001; 42, 394-5.
8. Gelatt KN. Corneo-conjunctival dermoid cyst in a calf. *Vet Med Small Anim Clin* 1971; 67: 1217.
9. Glaze MB. Congenital and hereditary ocular abnormalities in cats. *Clin Tech Small Anim Pract* 2005; 20: 74-82.
10. Horikiri K, Ozaki K, Maeda H, Narama I. Corneal dermoid in two laboratory beagle dogs. *Jikken Dobutsu* 1994; 43: 416-20.
11. Joyce JR, Martin JE, Storts RW, Skow L. Iridial hypoplasia (aniridia) accompanied by limbic dermoids and cataracts in group of related quarterhorses. *Equine Vet J Suppl* 1990; 2, 26-8.
12. Kusewitt DF, Rush LJ. Neoplasia and Tumor Biology. In: *Pathologic basis of veterinary disease*, Editors McGavin M.D., Zachary J.F., fourth edition, Mosby Elsevier, St Louis, 256, 2007.
13. Lawson DD. Corneal dermoids in animals. *Vet Rec* 1975; 97: 449-50.
14. Lee J, Kim M, Kim I, Kim Y, Kim M. Surgical correction of corneal dermoid in a dog. *J Vet Sci* 2005; 6: 369-70.
15. Mann I. The Cornea. In: *Developmental Anomalies of the Eye*. Editor Mann I. Second edition. Clowers, London, UK, 1957; 357-64.
16. Mansour AM, Barber JC, Reinecke RD, Wang FM. Ocular choristomas. *Survey of Ophthalmology* 1989; 33: 339-58.
17. Priester WA. Congenital ocular defects in cattle, horse, cats, and dogs. *J Am Vet Med Assoc* 1972; 160, 1504-11.
18. Slatter D.: Congenital abnormalities, dermoid. In: *Fundamentals of Veterinary Ophthalmology*. Editor Slatter D. Third edition. W.B. Saunders Company, Philadelphia, 208, 2001.
19. Wilcock BP Eye and ear. In: *Jubb, Kennedy, and Palmer's Pathology of Domestic Animals*. Editor Maxie M.G., fifth edition, Saunders Elsevier, St Louis, 475-6, 2007.

20. Wilcock BP. Eye, Eyelids, Conjunctiva and Orbit. In: Pathologic basis of veterinary disease, Editors McGavin M.D., Zachary J.F., fourth edition, Mosby Elsevier, St Louis, 1383-407, 2007.

ENGLISH

**SURGICAL PROCEDURE FOR LIMBAL DERMOID AND PALPEBRAL
COLOBOMA-DERMOID IN ENGLISH BULLDOG PUPPY**

S. Božinović, D. Marinković

A dermoid is a malformation, a congenital choristoma, in fact an ectopic part of the skin. This malformation can be located on the eyelids (palpebral), on the palpebral or bulbar part of the conjunctive, on the third eyelid or on the cornea, the limbus edge of the eyelid. Ocular dermoids consist of a cornified squamous-stratified epithelium that can be pigmented to various degrees, located on irregular dermis in which there are hair follicles, sweat and fat glands, and, in rare cases, cartilage and bone can also be observed. Corneal dermoids can be classified into three types: limbal or epibulbar dermoid, a dermoid which covers the greater part or the entire cornea, a dermoid that covers the entire front segment of the eye. Coloboma presents a congenital malformation that is characterized by the absence of an eyelid and it can be located on the upper or on the lower lid. This paper presents the case of an English bulldog puppy in which a limbal dermoid and a palpebral coloboma-dermoid were observed at the same time. In this case, superficial keratectomy was selected for the treatment of the limbal dermoid, while the palpebral coloboma-dermoid was treated using excision with a plastic reconstruction procedure. A microscopic examination of sample tissue of the corneal demoid showed, on the surface, cornified squamous-stratified epithelium lying on the dermis. The dermis was observed to contain hair follicles, as well as sweat and fat glands.

Key words: Limbal dermoid, palpebral coloboma-dermoid, choristoma, eye, dog, surgical treatment

РУССКИЙ

**ХИРУРГИЧЕСКАЯ САНАЦИЯ ЛИМБЛЬНОГО ДЕРМОИДА И
ПАЛЬПЕБРАНЛЬНОГО КОЛОБОМА-ДЕРМОИДА У ЩЕНКА
АНГЛИЙСКОГО БУЛЬДОГА**

С. Божинович, Д. Маринкович

Дермоид представляет собой малформацию, конгенитальный хори-стом, т.е. эктопичную часть кожи. Эта малформация может быть локализована на веках (пальпебральный), на пальпебральной или бульбарной части конъюнктивы, на третьем веке и на роговице, лимбусом каймы века. Окулярные дермоиды состоятся из ороговелого плиточно-слоевого эпителия, который может быть пигментирован в различной степени, лежащий на иррегулярном дермисе в котором находятся мохнатые фолликулы, потовые и сальные железы, а в редких случаях можно заметить

хрящ и кость. Корнеальные дермоиды могут классифицироваться в трёх типах: лимбальный или эпibuлбарный дермоид, дермоид, покрывающий большую часть или целую орбиту, дермоид, захватывающий целый передний сегмент глаза. Колобома представляет собой конгенитальную малформацию, характеризующуюся недостатком века и может быть локализована и на верхнем и на нижнем веке. В этой работе показан случай щенка английского бульдога у которого одновременно замечен лимбальный дермоид словно и пальпебральный колобома-дермоид. В этом случае для санации лимбального дермоида отобрана суперфициальная кератэктомия, пока пальпебральный колобома-дермоид санирован эксцизией при пластично реконструктивной процедуре. Микроскопическим осмотром образчикованной ткани корнеального дермоида замечено, что на поверхности находится ороговетый плитословый эпителий, лежащий на дермисе. В дермисе замечены мохнатые фолликулы, словно и потовые и сальные железы.

Ключевые слова: лимбальный дермоид, пальпебральный колобом-дермоид, хористомы, глаз, собака, хирургическое лечение