

**RENDGENSKA DIJAGNOSTIKA NAJČEŠĆIH OBOLJENJA
PERIODONCIJUMA PASA I MAČAKA***
*X-RAY DIAGNOSTICS OF MOST COMMON PERIODONTAL DISEASES
IN DOGS AND CATS*

Krstić Nikola, Lazarević Macanović Mirjana, Mitrović Branislava,
Mitrović Marko**

Proučavanje dentalnih oboljenja pasa i mačaka ima sve veći značaj u veterinarskoj praksi. Ukoliko se ne dijagnostikuju i ne leče na vreme, mogu značajno da utiču na kvalitet života i zdravlje kućnih ljubimaca. Rendgenografija orofacijalnog sistema, kao deo veterinarske stomatologije, je važan dijagnostički metod koji pruža uvid u oboljenja i nepravilnosti zuba, omogućava prikaz makrostrukture koštanih delova, a može ukazati i na etiologiju i genezu različitih patoloških stanja zubala. Svrha ovog rada je da ukaže na najčešće patološke pojave sa kojima se veterinarska stomatologija malih životinja svakodnevno suočava, kao i da podstakne sistematski razvoj ove oblasti u cilju nalaženja što kvalitetnijih kako dijagnostičkih tako i terapijskih postupaka.

Ključne reči: oboljenja zuba, rendgenska dijagnostika, veterinarska medicina, stomatologija

Uvod / Introduction

Radiološka dijagnostika oboljenja zuba pasa i mačaka je izrazito objektivna dijagnostički postupak, koji za veterinarsku medicinu ima naročit značaj. Prateći nove trendove u medicini, poslednjih godina se značajno promenila i slika delatnosti veterinarstva, pošto se sve više diferenciraju saznanja u različitim disciplinama veterinarske medicine. Ovo se naročito odnosi na dijagnostiku i zdravstveno

* Rad primljen za štampu 27. 03. 2014. godine

** Dr sc. vet. med. Nikola Krstić, redovni profesor; dr sc.vet. med. Mirjana Lazarević Macanović, van. profesor; dr. sc. vet. med. Branislava Mitrović, docent; Marko Mitrović, dr vet. med., asistent, Katedra za radiologiju i radijacionu higijenu, Fakultet veterinarske medicine, Univerzitet u Beogradu, Srbija

zbrinjavanje patologije kućnih ljubimaca u oblasti stomatoloških intervencija (Niemiec, 2005; 2009).

Povećani zahtevi u selekciji kao i uzgoj rasnih pasa uslovljavaju brigu za očuvanje zdravstvenog stanja životinja, pri čemu oboljenja orofacijalne regije dobijaju sve veći značaj. U prilog tome ide podatak da se već posle druge godine života kod 70% mačaka i 80% pasa razvijaju dentalna oboljenja (Wiggs i sar., 1997), a kod pasa se najčešće dijagnostikuju periodontitis (60.0%) i dentalni plak (61.3%), (Krstić i sar., 2002; Kyllar i Witter, 2005). Druga značajna oboljenja koja se mogu radiološki dijagnostikovati su nedostatak zuba, karijes i tumori (Kyllar i Witter, 2005). Sopstvenim šestomesečnim istraživanjima sprovedenim na Katedri za radiologiju i radijacionu higijenu, Fakulteta veterinarske medicine u Beogradu, od 50 pregledanih pasa, 30 je imalo klinički i radiološki vidljive promene na mekim tkivima i potpornom aparatu zuba. Od tog broja, 21 životinja je pripadala patuljastim (toy), a 9 jedinki krupnijim i gigantskim rasama.

Zbog činjenice da su dentalna oboljenja sve prisutnija kod kućnih ljubimaca, u ovom radu su navedene mogućnosti upotrebe rendgenografije u veterinarskoj stomatologiji.

Metodi rendgenskog snimanja stomatognatnog sistema / *Methods of radiographic exposure of stomatognathic system*

Upotrebom rendgenske dijagnostike omogućen je jasniji uvid u etiologiju i patogenezu raznih patoloških stanja kao i u diferencijalnu dijagnostiku različitih oboljenja stomatognatnog sistema. Detaljnom analizom rendgenskog snimka mogu se dijagnostikovati periodontalne bolesti, periapikalne lezije, neoplazme, frakture zuba, karijes, ali i znaci oralne traume (Woodward, 2009). Ponekad se može ustanoviti i etiološki faktor, odnosno put afekcije koja je dovela do lezija u periapeksu.

U veterinarskoj medicini koriste se ekstraoralno i intraoralno radiografsko snimanje, a za oba načina je najčešće potrebno da se životinja uvede u opštu anesteziju. Pri ekstraoralnoj dentografiji postoje dva osnovna faktora koji determinišu validan prikaz anatomskih struktura u rendgenskoj slici: nagib rendgenske cevi i sagitalni ugao pri snimanju. Ukoliko ova dva faktora ne ispunjavaju određene kriterijume, nastaju deformacije u rendgenskoj slici, jer se ne dobijaju izometrijski rendgenogrami. Nagib rendgenske cevi se određuje tako da centralni zrak pada normalno na simetralu ugla koji čini osovinu zuba sa osovinom filma. Ukoliko centralni zrak sa simetralom upadnog ugla zaklapa 90°, dobija se najvernija veličina slike zuba, odnosno tzv. *ortoradijalna projekcija*. Ukoliko centralni zrak pada pod manjim uglom, javlja se skraćenje rendgenske slike, a ako pada pod većim uglom dolazi do izduženja slike zuba. Ekstraoralne radiografske tehnike su podeljene na aksijalnu ili dorzoventralnu (DV) projekciju, koja je korisna u determinisanju lezija zigomatičnog procesusa, centralnog dela maksile i temporomandibularnog zgloba i aksijalnu-bisekcionu ili laterolateralnu projekciju (LL),

koja se koristi u prikazivanju zuba, zubnog korena, lamine dure, parodontcijuma, kao i mekih tkiva. Osim toga za rendgenografiju nepčanog svoda i nazalnih kostiju u upotrebi je i kosa aksijalna projekcija (pod uglom od 30°–45°) (Emily i Penman, 1990). U ortodontiji se za dijagnostiku malokluzije koriste specijalni metodi rendgenografske tehnike – rendgenkranimetrija i rendgenkefalometrija. Prilikom ovakvih snimanja potrebno je životinju postaviti u kostoabdominalni položaj, a glavu fiksirati čvrsto, kako na rendgenogramima ne bi došlo do uvećanja i distorzije slike, kao i nejasnoća tkivnih senki. Rendgenska cev prilikom snimanja treba da bude udaljena od pacijenta 1,5–2 m. Pomoću pomenutih metoda vrše se merenja linearnih i angularnih parametara na kostima i mekim tkivima lobanje (Krstić i sar., 2009; Krstić i sar., 2002a; Krstić i sar., 1999). Upotrebom ovakvih profilnih i dorzo-ventralnih rendgenograma mogu se dijagnostikovati različite malokluzije pasa i mačaka (prognatizam, retrognatizam, ukršteni zagrižaj, različite mane razvića), kao i analizirati osnovne funkcije rasta i razvitka glave jedinke u toku dužeg vremenskog perioda.

Parodontopatija / Periodontitis

Pod paradontopatijom se podrazumeva oboljenje potpornog aparata zuba. Osnovni etiološki činilac odgovoran za nastanak paradontopatije je dentalni plak. Ostali faktori, iako značajni, samo doprinose razvoju bolesti. Oni se mogu podeliti na lokalne, koji stimulišu akumulaciju dentalnog plaka (malokluzije, mekana hrana, karijes) i opšte koji suprimiraju odbrambene snage organizma (genetski faktor, autoimune bolesti, dijabetes i neke hipovitaminoze), (Harvey, 1998). Dentalni plak je bela, mekana, ljigava supstanca koja se obrazuje na površini zuba i gingivalnoj margini. Sastoji se od organske i neorganske komponente. Organsku materiju plaka čine: deskvamisane epitelne ćelije, glikoproteini pljuvačke, polisaharidi i ostaci hrane, a neorgansku: voda, kalcijum, fosfor, kao i manje količine magnezijuma, kalijuma i natrijuma. Povećanjem sadržaja neorganske komponente plak se pretvara u kalkulus. U plaku se nalaze svi mikroorganizmi usne duplje ali su najzastupljenije streptokoke. Bakterijski sastav supragingivalnog i subgingivalnog plaka se značajno razlikuje. Supragingivalni plak se vidi iznad gingivalne margine i podstiče nastanak i razvoj subgingivalnog plaka. Subgingivalni plak i toksini njegovih mikroorganizama izazivaju hroničnu inflamaciju i oštećenje pripojne gingive, prodiru u apikalne zubne strukture i gingivitis prelazi u periodontitis (Dennison i Van Dyke, 1997; Ohlrich i sar., 2009). Usled osteoklastične aktivnosti povlači se alveolarna kost i nastaje labavljenje zuba. Rendgensko ispitivanje paradontopatije olakšava vizualizaciju koštane topografije, čime se mogu pratiti promene u strukturi alveolarne kosti, oblik i intenzitet njene senke, količina sačuvane, odnosno razgrađene spongioze i postojanje rendgenskih znaka okluzionog traumatizma.

Rendgenografski znaci paradontopatije u ranom stadijumu nisu vidljivi, pošto rendgenski zraci prolaze kroz gingivu i periodoncijum ne ostavljajući vidljivi

zapis na filmu. Rendgenska slika oboljenja u kasnijim stadijumima se karakteriše stanjivanjem kostno-spogioznog prostora, rarefikacijom kosti, prekidom kontinuiteta krečne senke lamine dure ili kortikalisa alveola na vrhovima interdigitalnih septuma, proširenjem periodontalnog prostora koji obuhvata koren zuba, osteolizom ili sklerozom interradičularnog prostora, resorpcijom korena i eventualnim osteomijelitisom okolnih delova kosti (Gorrel, 1998).

Kod paradontopatije se mogu razviti dva tipa gubitka kosti: horizontalni i vertikalni. Horizontalni gubitak se karakteriše ujednačenim smanjenjem nivoa kosti duž cele dentalne arkade i najčešći je tip paradontopatije kod životinja. Vertikalni gubitak kosti se retko javlja kod životinja, najčešće nastaje kao posledica malokluzije ili parodontitisa, a u rendgenskoj slici se karakteriše gubitkom spongioze uz koren jednog ili više zuba.

U odnosu na stepen gubitka kosti procenjuje se i stepen paradontopatije (Colmery i Frost, 1986). Početni ili prvi stepen se prikazuje marginalnim gingivitisom, odnosno inflamacijom gingivalnog grebena i inicijalnim gubitkom kosti. Ovaj stadijum oboljenja parodoncijuma je reverzibilan i može se sanirati poliranjem zuba.

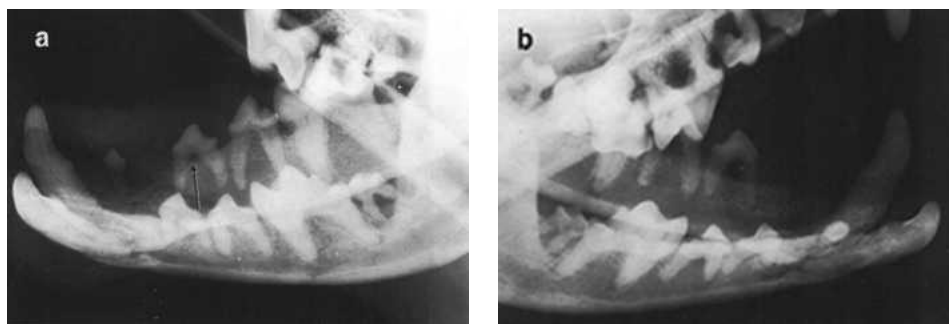
Drugi stadijum je predstavljen inicijalnim edemom gingivalnog grebena i inflamacijom celokupno pogođene gingive. Ovaj stadijum oboljenja parodoncijuma se naziva gingivitis. Evidentna je halitoza (*foetor ex ore*) a za zaustavljanje daljeg razvoja oboljenja parodoncijuma i sanaciju procesa neophodna je primena adekvatne terapije.

Treći stadijum oboljenja se karakteriše prisustvom edema, gingivitisa i početkom stvaranja džepova, od čega i počinje evolucija procesa od gingivitisa prema parodontitisu. Prva tri stadijuma su reverzibilne prirode, mogu se preduprediti valdnom profilaksom i sanirati subgingivalnom kiretažom i poliranjem zuba.

IV/1 stadijum oboljenja se manifestuje izraženom inflamacijom, formiranjem dubokih džepova, prisustvom gnoja, gubitkom do 2/3 alveolarne kosti i mobilnošću zuba. U ovoj fazi se dešava razvijeni parodontitis. IV/2 stadijum oboljenja ili peti stadijum prema mišljenju nekih autora, odlikuje se gubitkom više od 2/3 alveolarne kosti, egzistiranjem dubokih džepova, ogolelim korenovima zuba i njihovim ispadanjem. Poslednja dva stadijuma zahtevaju hitnu hiruršku intervenciju. Treba istaći da se u istom zubalu mogu javiti svih pet stadijuma oboljenja.

Na Katedri za radiologiju i radijacionu higijenu, Fakulteta veterinarske medicine u Beogradu, specijalnim kliničkim (inspekcija, perkusija, palpacija, sondiranje) i radiološkim ispitivanjima je u toku tri meseca bilo obuhvaćeno petnaest pasa, kod kojih je prilikom opšteg fizikalnog pregleda postavljena sumnja na oboljenja mekih tkiva usne duplje i parodoncijuma. Analizom rendgenograma urađenim u LL (kosoj) i DV projekciji, kod sedam pasa je dijagnostikovao prodromalni stadijum paradontopatije, koji se ispoljio marginalnim gingivitisom, odnosno inflamacijom gingivalnog grebena i inicijalnim gubitkom kosti. Drugi i treći stadijum je dijagnostikovao kod tri psa, a manifestovao se edemom alveolarnog grebena,

gingivitisom i početkom stvaranja infrakoštanih džepova. Klinički razvijen oblik parodontopatije je zabeležen kod pet pasa, što se na rendgenogramu prikazalo kao razaranje kostne senke lamine dure u predelu interdentalnih septuma većine premolara mandibule i maksile, horizontalnim tipom resorpcije alveolarnog limbusa i destrukcijom više od 2/3 spongioze alveolarne kosti (slika 1).



Slika 1. Razaranje alveolarne kosti u predelu interradikularnog prostora i interdentalnih septuma većine premolara mandibule i maksile (a); horizontalni tip resorpcije alveolarnog limbusa i destrukcija više od 2/3 spongioze alveolarne kosti (b)

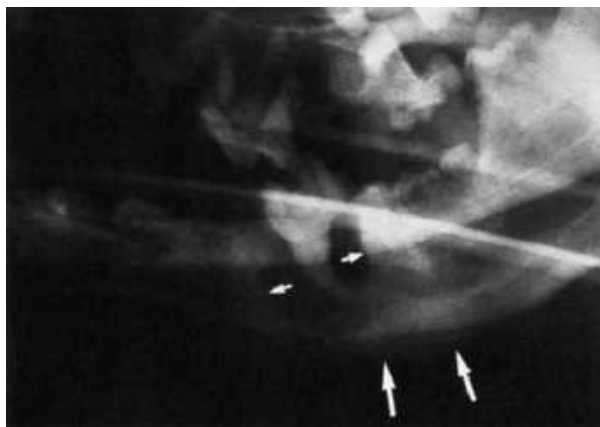Picture 1. Destruction of alveolar bone in the region of interradicular space and interdental septum of most mandible and maxilla premolars (a); horizontal type of resorption of alveolar limbus and destruction of more than 2/3 of cancellous alveolar bone (b)

Periapiksne lezije–periapikalni apsces / Periapical lesions – Periapical abscess

Sa kliničke tačke gledišta, klasifikacija hroničnih periapiksnih lezija se može vršiti na osnovu rendgenskih nalaza. Ona se mora zasnivati na korelaciji histopatološke i rendgenske slike (Fouad i sar., 1992). Na osnovu navedenog, najjednostavnija podela svih periapiksnih oboljenja – lezija pulparnog porekla je ona koja se bazira na dva osnovna vida: na akutna i hronična oboljenja u apeksnom parodonticijumu. Osnovu hroničnog zapaljenja, bez obzira da li je primarno nastalo kao takvo i/ili je posledica akutnog, čini produktivno zapaljenje koje predstavlja imuni odgovor na nastali nadražaj. Karakteriše se nalazom granulomatoznog tkiva, zbog čega se u literaturi ovaj vid oboljenja često naziva “granulom” bez obzira da li se radi o rendgenski vidljivom ograničenom okruglom, polumesečastom ili difuznom obliku razaranja kosti ili o organizovanom, ožiljnom tkivu u vidu fibrozirajućih procesa u apeksnom parodonticijumu.

Za klasičnu rendgenologiju, osnovni znak koji prethodi formiranju granuloma ili radikularne ciste je postojanje periapiksne osteoporoze. Zato se, pri rutinskoj rendgenskoj analizi kostiju vilica, obično i traga samo za periapiksnom osteoporozom. Smatra se da ako nje nema, onda ne postoji ni hronični periapiksni proces. Međutim, mora se voditi računa o tome da nije potrebno svaku rendgensku svetlinu proglasiti hroničnom periapiksnom lezijom. Na donošenje egzaktno dijagnoze utiču anatomske varijetete građe u vilicama, kao što su prirodne rendgenske

svetline, anatomske otvore (foramen incisivum, foramen mentale, akcesorni otvori itd.), a rendgenska slika je samo pomoćno dijagnostičko sredstvo koje se mora dopuniti drugim savremenim specijalističkim metodama pregleda (slika 2).



Slika 2. *Periapikalna lezija*
Picture 2. *Periapical lesion*

Periapikalni ili dentoalveolarni apsces predstavlja ireverzibilnu upalu pulpe sa širenjem procesa na apikalno tkivo zuba i okolne strukture. Do upale pulpe može doći direktno usled prodora patogenih bakterija preko karijesa, traume ili hematogeno i indirektno usled spoljnog pritiska koji onemogućava da se pulpa snabdeva krvlju. Usled ireverzibilnih promena nastaje smrt pulpe, a proces se preko apikalnog foramena i akcesornih kanala širi u periapikalno tkivo zuba (Petrović i sar., 2008, 2009). Periapikalni apsces dalje može dovesti do destrukcije šarpejevih vlakana, alveolarne kosti, ispadanja zuba i pojave fistula (Shama, 2013).

Kod pasa sa periapikalnim apscesom je često prisutna fistula, odnosno drenažni kanal u zigomatičnoj regiji koja nastaje širenjem procesa sa 4. premolara gornje vilice. U zavisnosti koji je od tri karnazijalna korena zahvaćen, periapikalni apsces se može ispoljiti kao celulitis koji uključuje egzistiranje fistulozne formacije i to ako su afektirani veliki kaudalni i rostralni bukalni koren. Ukoliko je napadnut lingvalni koren, najčešće se javlja unilateralni hronični epistaksis (epistaxis). Drenažni kanal se razvija kod oko 10% životinja sa periapikalnim apscesom. Sumnja na periapikalni apsces se može potvrditi radiografskim pregledom koji će pokazati rasvetljenju zonu oko apeksa afektiranog zuba nastalu usled rarefikacije spongioze alveolarne kosti, odnosno redukcije njenih trabekula. U ranom stadijumu oboljenja ove manifestacije ne moraju biti evidentne, pa je neophodno obratiti izrazitu pažnju na diferencijalnu dijagnozu drugih periapikalnih manifestacija.

Periodontalni apsces / *Periodontal abscess*

Predstavlja lokalizovan gnojni proces smešten blizu zuba u peridoncijumu. Može imati akutni i hronični tok. Nastaje usled potpuno ili delimično onemogućene drenaže gnojnog procesa iz parodontalnog džepa što dovodi do akutne inflamatorne reakcije sa edemom i fluktuacijom. Do periodontalnog apscesa može doći i pri reakciji na strano telo nakon skidanja kamenca ili zaostalog kalkulusa u toku kiretaže. Takođe, kod mačaka, dlaka koja se uvije oko sekutica ili očnjaka može se zadržati u gingivalnom sulkusu i izazvati nastajanje apscesa. Neadekvatno tretiran periodontalni apsces se može razviti u osteomijelitis. Terapiju periodontalnog apscesa čini kiretaža džepova, aplikacija antibiotika, režanj operacija i gingivektomija.

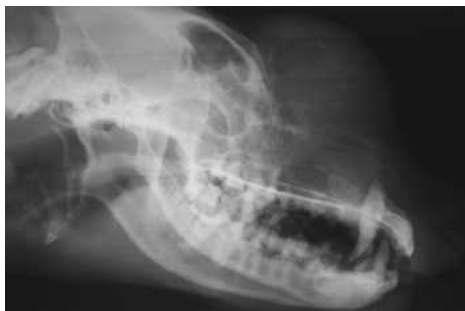Oralne neoplazme / *Oral neoplasms*

Tumori usne šupljine su česti kod kućnih ljubimaca i čine oko 5.3% neoplazmi kod pasa i 6.7% kod mačaka (Wiggs i Lobprise, 1997). Sem fibromatoznog epulisa i virusne papilomatoze, benigni tumori orofacijalnog sistema su retki. Postavljanje validne dijagnoze vrste tumora je delikatno, zbog toga što su klinički znaci njihovog rasta skoro isti i za benigne i za maligne. Neki opšti klinički simptomi su zajednički: poremećaj u žvakanju, ispadanje hrane iz usta, pojava bola, halitoza, gubljenje zuba, pojačana salivacija, perzistentna ili periodična krvavljenja, facijalna asimetrija, gubitak težine, postepena ili nagla malokluzija i vidljivost tumefakcija. Zbog svega navedenog, njihova definitivna identifikacija se mora potvrditi radiološkom i histopatološkom analizom.

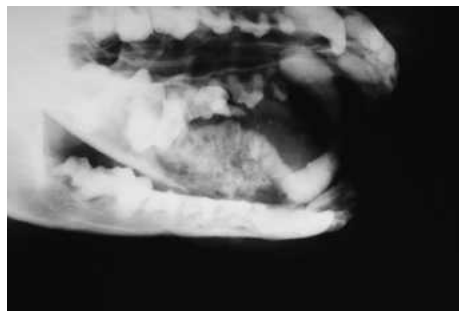
Maligni oralni tumori se javljaju 2,5 puta češće kod pasa nego kod mačaka. Najčešće neoplazije kod pasa su maligni melanom (Wiggs i Lobprise, 1997), karcinom skvamoznih ćelija, osteosarkom i fibrosarkom, a kod mačaka skvamozni karcinom i fibrosarkom, dok je maligni melanom redak. Predilekciona mesta malignih oralnih tumora su: gingiva, bukalna mukoza, tvrdo i meko nepce, jezik i dentalna alveola (slike 3 i 4). Lokalni klinički znaci malignih lezija uključuju: brz rapidni rast, infiltraciju afektiranog tkiva, bol, ulceracije, induracije, hemoragije, regionalnu limfadenopatiju. Oralne neoplazme su veoma agresivne i teške su za sanaciju. Mogu da se prošire posle vađenja zuba na okolna meka tkiva, glavu ili vrat, ili da napadnu koštano i hrskavičavu osnovu zuba. Metastaze putem krvnih i limfnih sudova su najčešće na plućima.

Najčešća radiološka slika primarnih koštanih neoplazija je litički proces sa minimalnom tumorskom koštanom produkcijom i slabom periostalnom reakcijom. Međutim kod nekih slučajeva osteosarkoma, može se naći tipičan izgled kalcifikacije periosta u vidu rasutih sunčevih zraka. Fibrosarkom se najčešće karakteriše lizom alveolarne kosti i dubokim kostnim erozijama bez novostvorene periostalne ili tumorske kosti. Hondrosarkom takođe deluje osteolitički sa slabom modelacijom okolnog tkiva, dajući kalcifikaciju tumorskog matriksa u vidu iregularne,

lobularne, karfiolaste strukture. Kako ovi tumori poseduju sličnu radiološku sliku neophodno je uraditi njihovu patohistološku analizu. Benigni tumori ne ispoljavaju takvu radiološku sličnost. Osteoma se na snimku prikazuje kao kalcifikovana lobularna masa, hondrosarkom je po intenzitetu senke sličan, samo poseduje manju homogenost, a fibrom se manifestuje kao potpuno litičko-transparentno područje diskretno ograničeno od okoline.



Slika 3. Neoplastični proces na nazalnoj, frontalnoj kosti i maksili /
Picture 3. Neoplastic process on nasal, frontal bone and maxilla



Slika 4. Neoplastični proces na alveolarnoj kosti i premolarima mandibule
Picture 4. Neoplastic process on alveolar bone and mandibular premolars

Zaključak / Conclusion

Upotrebom rendgenske dijagnostike omogućen je jasniji uvid u etiologiju i patogenezu raznih patoloških stanja, pri čemu ona predstavlja i nezamenljivo sredstvo u diferencijalno–dijagnostičkom determinisanju velikog broja oboljenja stomatognatnog sistema.

U radu se daje prikaz osnovnih postulata veterinarske stomatologije, radioloških karakteristika potpornog sistema zuba, kao i rendgenske simptomatologije odontopatija. Posebna pažnja je usmerena na definisanje rendgenske semiotike paradontopatija i neoplazmi orofacijalne regije, a navedeni su i najnoviji literaturni i klinički podaci o radiološkoj slici periodontalnih i periapikalnih apscesa. Karakteristične manifestacije kod navedenih periapeksnih lezija u rendgenskoj slici su: razaranja kostne senke lamine dure u predelu interdentalnih septuma drugog, trećeg i četvrtog premolara mandibule i maksile, destrukcija spongioze alveolarne kosti, kao i horizontalni tip resorpcije sa stvaranjem infrakoštanih džepova.

Literatura / References

1. Colmery B 3rd, Frost P. Periodontal disease. Etiology and pathogenesis. Veterinary Clinics of North America: Small Animal Practice, 1986; 16:817-33 .
2. Dennison DK, Van Dyke TE. The acute inflammatory response and the role of phagocytic cells in periodontal health and disease. Periodontology 2000, 1997; 14 (1):54-78.

3. Emily P, Penman S. Handbook of small animal dentistry. Pergamon Press plc, 1990.
4. Fouad AF, Walton RE, Rittman BR. Induced periapical lesions in ferret canines: histological and radiographic evaluation. Endod Dent Traumatol, 1992; 8 (2):56-62.
5. Gorrel C. Radiographic evaluation, in Holmstrom SE (ed): Veterinary Clinics of North America: Canine Dentistry. Philadelphia, W.B. Saunders, 1998.
6. Hale FA. Dental caries in the dog. Journal Vet Dentistry 1998; 15:79-83.
7. Harvey CE. Periodontal disease in dogs: Etiopathogenesis, prevalence, and significance. Veterinary Clinics of North America: Small Animal Practice 1998; 28:1111-28.
8. Krstić N, Macanović M, Milosavljević Ž, Tepavčević Z. Dijagnostika i terapija oboljenja usne duplje malih domaćih životinja. Veterinarski glasnik 2002; 56 (3-4): 187-194.
9. Krstić N, Milosavljević Ž, Nikolić P, Janković Zagorčić A. Roentgecraniometric and roentgencephalometric analysis of points on the German Shepard dog breed. Acta Veterinaria 1999; 49 (2-3): 185-198.
10. Krstić N, Milosavljević Ž, Tepavčević Z. Roentgenradiometric and roentgencephalometric determination of linear parameters on dogs of German Shepard breed. Acta Veterinaria 2002a; 52 (2-3): 181-196.
11. Krstić N, Pešut O, Marković D, Tepavčević Z, Hadži-Milić M, Milosavljević Ž. X-ray craniometric and X-ray cephalometric determination of angular parameters in German shepherd dogs. Acta Veterinaria 2009; 59 (2-3): 255-265.
12. Kyllar M, Witter K. Prevalence of dental disorders in pet dogs. Vet. Med. – Czech 2005; 50 (11): 496–505.
13. Niemiec AB. Case Based Dental Radiology. Topics in Companion Animal Medicine 2009; 24 (1): 4-19.
14. Niemiec BA. Interpretation of dental radiographs. Journal of Veterinary Dentistry 2005; 22(1):53-59.
15. Ohlrich EJ, Cullinan MP, Seymou GJ. The immunopathogenesis of periodontal disease. Australian Dental Journal, 2009; 54 (1): S2–S10.
16. Petrović Vanja, Marković Dejan, Čakić Saša, Krstić Nikola, Danilović Vesna, Clinical study on the influence of hydroxyapatite on apexogenesis in monkeys. Acta Veterinaria, 2008; 58, (4), 395-409.
17. Petrović Vanja, Danilović Vesna, Marković Dejan, Čakić Saša, Krstić Nikola, Marković Danica. The effects of the hydroxyapatite and platelet rich plasma on apexogenesis in monkeys. Acta Veterinaria, 2009; 59, (2-3), 277-289.
18. Shama SA. Periapical abscess of the maxillary teeth and its fistulizations: Multi-detector CT study, Alexandria Journal of Medicine, 2013; 49 (3): 273-79.
19. Wiggs RB, Lobprise HB. Periodontology, in: Wiggs RB, Lobprise HB (eds), Veterinary Dentistry, Principals and Practice. Philadelphia, Lippincott–Raven, 1997:104-139.
20. Woodward MT. Interpretation of Dental Radiographs. Topics in Companion Animal Medicine 2009; 24 (1): 37-43.

ENGLISH

X-RAY DIAGNOSTICS OF MOST COMMON PERIODONTAL DISEASES IN DOGS AND CATS

Krstić Nikola, Lazarević Macanović Mirjana, Mitrović Branislava, Mitrović Marko

Dental diseases in dogs and cats are of increasing importance in veterinary practice. If not diagnosed and treated on time, they can significantly affect the quality of life and pet

health as well. Roentgenography of orofacial system, as a part of veterinary dentistry, is an important diagnostic tool that provides insight into diseases and irregularities of the teeth, shows macrostructure of bone parts, and also may indicate the etiology and genesis of various pathological conditions of the teeth. The objective of this paper is to point out to most common pathologies which small animal veterinary dentistry daily meets, as well as to foster the systematic development in this area in order to find more quality to both diagnostic and therapeutic procedures.

Key words: diseases of the teeth, x-ray diagnostics, veterinary medicine, dentistry

РУССКИЙ

РЕНТГЕНОВСКАЯ ДИАГНОСТИКА РАСПРОСТРАНЕННЫХ ЗАБОЛЕВАНИЙ ПЕРИОДОНТА У СОБАК И КОШЕК

Н. Крстич, Миряна Лазаревич Мацанович, Бранислава Митрович, М. Митрович

Болезни зубов у собак и кошек занимают все более значительное место в ветеринарной практике. Без своевременной диагностики и лечения они могут серьезно повлиять на качество жизни и здоровье домашних питомцев. Рентгенография орофасциальной системы как часть ветеринарной стоматологии является важным методом диагностики, дает представление о заболевании и дефектах зуба, о макроструктуре костной части, может указать на этиологию и генез различных патологических состояний зубов. Данная работа направлена на то, чтобы обозначить наиболее часто возникающие патологические явления, с которыми ежедневно сталкивается ветеринарная стоматология мелких животных и стимулировать систематическое развитие этой области в целях разработки максимально эффективных диагностических и терапевтических процедур.

Ключевые слова: болезни зубов, рентгеновская диагностика, ветеринарная медицина, стоматология