

СРПСКО ВЕТЕРИНАРСКО ДРУШТВО



25. Саветовање ветеринара Србије

**ЗБОРНИК РАДОВА
И КРАТКИХ САДРЖАЈА**

Хотел “Палисад” - Златибор
11. - 14. септембар 2014. год.

Уз мање допуне и измене које нису утицале на стручни део текста а са лекторском корекцијом и техничким уређењем у складу са захтевима издавача, у Зборнику радова су штампани оригинални текстови аутора.

ИЗДАВАЧ

СРПСКО ВЕТЕРИНАРСКО ДРУШТВО

ГЛАВНИ И ОДГОВОРНИ УРЕДНИК
Проф. др Брана Раденковић-Дамњановић

ТЕХНИЧКИ УРЕДНИК
Тијана Шукић

РЕЦЕНЗЕНТ
Доц. др Владимир Нешић

ШТАМПА
Графопак, Аранђеловац,
Тел. 034/6725-683

ТИРАЖ
500

ОРГАНИЗАТОР
СРПСКО ВЕТЕРИНАРСКО ДРУШТВО

СУОРГАНИЗАТОРИ
ФАКУЛТЕТ ВЕТЕРИНАРСКЕ МЕДИЦИНЕ УНИВЕРЗИТЕТА У БЕОГРАДУ
ВЕТЕРИНАРСКА КОМОРА СРБИЈЕ
УПРАВА ЗА ВЕТЕРИНУ
ПОЉОПРИВРЕДНИ ФАКУЛТЕТ НОВИ САД
-ДЕПАРТМАН ЗА ВЕТЕРИНАРСКУ МЕДИЦИНУ

АДРЕСА ОРГАНИЗАТОРА
Српско ветеринарско друштво
Булевар ослобођења бр. 18, Београд
тел/фах: 011/2685-187
www.svd.rs
svd1890@gmail.com

Председник СВД-а
Проф. др Брана Раденковић - Дамњановић
Потпредседник СВД-а
Др сц Драган Рогожарски
Секретар СВД-а
Спец. др вет. мед. Десанка Ћетковић

ОРГАНИЗАЦИОНИ ОДБОР
Председник СВД-а: Проф. др Брана Раденковић-Дамњановић
Председник Програмског одбора: Проф. др Данијела Кировски
Потпредседник СВД-а: Др сц Драган Рогожарски
Секретар СВД-а: Спец. др вет. мед. Десанка Ћетковић
Технички секретар СВД-а: Др вет. мед Катарина Вуловић

ПРОГРАМСКИ ОДБОР
Данијела Кировски, Брана Раденковић-Дамњановић, Будимир Плавшић, Зоран Катринка, Мирјана Ћирић, Зора Мијачевић, Вера Катић, Мирослав Валчић, Драган Шефер, Мирјана Миловановић, Милица Ковачевић-Филиповић, Иван Вујанац, Никола Поповић, Драгиша Траиловић, Радмила Ресановић, Весна Матекало, Оливер Радановић, Маријана Вучинић, Владимир Нешић, Љиљана Јанковић.

ПОЧАСНИ ОДБОР
Снежана Богосављевић Бошковић, Владо Теодоровић, Дејан Бугарски, Грго Тиквицки, Саша Бошковић, Зоран Јевтић, Родољуб Тадић, Драган Роган, Сава Бунчић, Милан Поповић.

СЕКРЕТАРИЈАТ
Војислав Арсенијевић, Милоје Ракоњац, Бобан Ђурић, Зоран Рашић, Милутин Симоновић, Миодраг Јовановић, Горан Ђорић, Предраг Поповић, Ненад Јовановић, Бранка Видић, Срђан Козлина, Маријана Вучинић, Љиљана Јанковић, Владимир Нешић, Мирослав Ђирковић, Милан Балтић, Радослав Митровић, Верица Мрвић, Снежана Стевановић-Ђорђевић, Санда Димитријевић, Добрила Јакић-Димић, Милица Лазић, Марко Филиповић, Дарко Бошњак, Милош Петровић, Зоран Дебељак, Слободан Илић, Љубомир Милић, Петар Миловић, Миодраг Никовић, Гордана Жугић, Миленко Стеванчевић.

A. RENALIS КОД ТЕКУНИЦЕ (*CITELLUS CITELLUS*)

Милош Благојевић¹, Душко Виторовић², Ивана Адамовић², Ивана Нешић¹, Милена Ђорђевић¹, Зденка Благојевић¹

¹Факултет ветеринарске медицине, Универзитет у Београду; ²Пољопривредни факултет, Земун, Универзитет у Београду

Кратак садржај

Текуница је једини представник свога рода код нас. Као експериментална животиња користи се у микробиологији, паразитологији, фармакологији и имунологији. Циљ рада је био да обрадимо део кардиоваскуларног система код текунице и на тај начин допринесемо бољем познавању грађе тела ове животиње и дамо допринос компаративној анатомији.

За испитивање је употребљено 5 текуница, оба пола, телесне масе 200-300 грама. После искрвављења животиња у трбушну аорту (*Aorta abdominalis*) убризгане су различите контрастне масе, желатин обојен сликарском темпером или минијумом. После ињичирања, крвни судови су препарисани и фотографисани.

A. renalis dextra одваја се од латералног зида трбушне аорте, 3-4 mm каудално од *A. mesenterica cranialis*. У већини случајева овај крвни суд, пре уласка у бубрег, дели се на 2-3 гране које се разграњавају у бубрегу.

A. renalis sinistra одваја се од латералног зида трбушне аорте, 7-9 mm каудално од десне бубрежне артерије. Често се уместо једне леве бубрежне артерије појављују две, а ретко три.

На основу нашег испитивања закључили смо да код текунице постоји једна *A. renalis dextra* и често две, ретко три *Aa. renales sinistrae*.

Кључне речи: текуница, артерије, васкуларизација

THE A. RENALIS IN THE GROUND SQUIRREL (*CITELLUS CITELLUS*)

Miloš Blagojević¹, Duško Vitorović², Ivana Adamović², Ivana Nešić¹, Milena Đorđević¹, Zdenka Blagojević¹

¹Faculty of veterinary medicine, University of Belgrade; ²Faculty of agriculture, Zemun, University of Belgrade

Abstract

Ground squirrel is the only representative of its genus in our country. As experimental animal is used in microbiology, parasitology, immunology and pharmacology. The aim of this study was to examine a part of the cardiovascular system in the ground squirrel and thus contribute to a better understanding of body structure of this animal and contribute to comparative anatomy.

The studies were performed on five ground squirrels, both sexes, weight between 200-300 g. After bleeding the animals, various contrasting masses, gelatin stained with

painting tempera or minium were injected into the abdominal aorta (*Aorta abdominalis*). After the injection, blood vessels were prepared and photographed.

A. renalis dextra arises from the lateral wall of the abdominal aorta, 3-4 mm caudal to *A. mesenterica cranialis*. In most cases, this vessel divides into two or three branches before entering the hilus of the right kidney.

A. renalis sinistra arises from the lateral wall of the abdominal aorta, 7-9 mm caudal to the right renal artery. Often, instead of one left renal artery appear two, rarely three.

Based on our study we concluded that in the ground squirrel there are *A. renalis dextra* and often two, rarely three *Aa. renales sinistrae*.

Key words: ground squirrel, arteries, vascularization

УВОД

Текуница је сисар из реда глодара. То је веома љупка животиња дужине тела око 20 cm, кратког репа (5,5-7,5 cm), малених ушију и крупних очију. Телесна маса креће се од 200 до 300 грама. Трбушна страна је смеђе-сиве, а леђна нешто светлије боје. Њен изглед карактерише поза „свећице”, када животиња седи на задњим ногама и усправљеног трупа осматра околину. Ова врста распрострањена је у југоисточном делу средње Европе. У нашој земљи настањује првенствено Војводину, док је у осталом делу Србије знатно ређа.

Текуница је презимар, чија хибернација траје, у зависности од узраста и пола, од краја лета до пролећа. Када настану хладни дани текуница се завлачи у своје јазбине и хлади се, тако да јој телесна температура, која у нормалним условима износи 37°C, падне на 10°C, 7°C или 3°C, што зависи од спољашње средине. Поред тога, код ње се смањује и број срчаних откуцаја на 1 до 2, а дисање на 3 до 4 пута у минути.

Све ово показује да у организму ове животиње, као и код осталих презимара, наступа велико снижавање интензитета свих животних функција, што је доказано многобројним физиолошким, биохемијским и хистолошким испитивањима појединих органских система код текунице.

Текуница спада у „Природне реткости” и предложена је за црвену књигу фауне Републике Србије.

С обзиром да је у Србији текуница заштићена законом као природна реткост, добили смо одобрење Етичког комитета Факултета ветеринарске медицине у Београду, Декана Факултета ветеринарске медицине у Београду и Министарства заштите животне средине Републике Србије за набавку текуница из природе.

Са степеном развоја науке, познавање грађе тела текунице (*Citellus citellus*) у циљу експерименталних испитивања, захтева познавање макроскопске и микроскопске грађе, као и односа појединих органа и органских система животиње за одређене видове истраживачке делатности. За напред поменута истраживања од значаја је, поред осталог и познавање артеријске васкуларизације бубрега.

У релевантној литератури постоје подаци који се односе на васкуларизацију бубрега код кунића (1,2), пацова (3), златног хрчка (4), слепог кучета (1,5) и заморца (1,6,7).

То је био и циљ рада, да обрадимо бубрежне артерије код текунице и на тај начин дамо допринос компаративној анатомији.

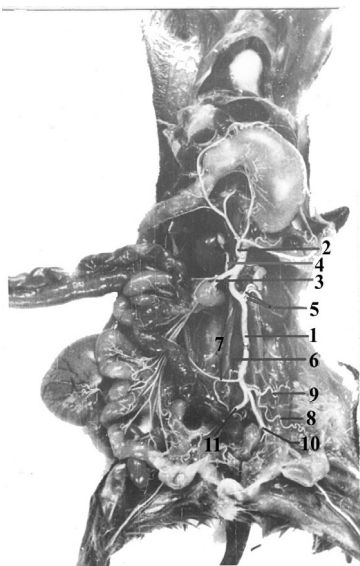
МАТЕРИЈАЛ И МЕТОДЕ РАДА

За испитивање је употребљено 5 текуница, оба пола, телесне масе 200-300 грама. Животиње су биле клинички здраве. Текунице су хватане на терену јужног Баната и то у месту Шушара код Уљме (Делиблатска пешчара).

Уз обавезну анестезију применом препарата Кетамидор 10% (i/m 0,02 ml/kg) уз премедикацију Ксилазином животиње су биле жртвоване. За испитивање користили смо анатомске методе рада. Искрвављење животиња извршено је пресецањем *A. carotis communis*. После искрвављења животиња и отварања грудне дупље иглом смо из грудне (*Aorta thoracica*) ушли у почетни део трбушне аорте (*Aorta abdominalis*), а затим смо концем подвезали иглу заједно са трбушном аортом. Од контрасне масе користили смо желатин обојен сликарском темпером или минијумом. Шприц смо напунили контрасном масом, ставили на иглу, коју смо већ претходно поставили у почетни део трбушне аорте и убризгали контрасну масу. После ињицирања, иглу смо извадили из трбушне аорте, коначно затегли и препарате оставили 24 часа у фрижидеру, да се контрасна маса стегне. Крвни судови су затим препарисани и фотографисани. За фотографисање смо користили дигитални фотоапарат OLYMPUS X-760, AF 3x optical zoom, 10.0 megapixels.

РЕЗУЛТАТИ

A. renalis dextra одваја се од латералног зида трбушне аорте, 3-4 mm каудално од кранијалне мезентеричне артерије (Слика 1_д). Пружа се латеро-кранијално и укршта се дорзално са каудалном шупљом венном (*V. cava caudalis*). У највећем броју случајева овај крвни суд, пре уласка у бубрег, дели се на 2-3 гране које се разграњавају у бубрегу.



Слика 1. *Aorta abdominalis* и њене гране код текунице (*Citellus citellus*)
1. *Aorta abdominalis*, 2. *A. celiaca*, 3. *A. mesenterica cranialis*, 4. *A. renalis dextra*, 5. *Aa. renales sinistrae*, 6. *A. testicularis dextra*, 7. *A. mesenterica caudalis*, 8. *A. testicularis sinistra*, 9. *A. circumflexa ili-um profunda sinistra*, 10. *A. iliaca externa sinistra*, 11. *A. iliaca externa dextra*

Из десне бубрежне артерије, одмах после њеног одвајања од трбушне аорте, излазе: *A. phrenicoabdominalis* и *Aa. adrenales (suprarenales) caudales dextrae*.

A. phrenicoabdominalis се пружа у кранијалном правцу према дијафрагми и васкуларизује њену десну половину.

Aa. adrenales (suprarenales) caudales dextrae, којих има 3-4, пружају се према каудалном делу десне надбубрежне жлезде, улазе у ову жлезду и доводе крв у њу.

A. renalis sinistra одваја се од латералног зида трбушне аорте, 7-9 mm каудално од десне бубрежне артерије (Слика 1_с). Непосредно после одвајања од трбушне аорте, лева бубрежна артерија дели се на две гране, које се пружају даље према хилусу левог

бубрега, у коме се разграњавају. Често се уместо једне леве бубрежне артерије појављују две, а ретко три. Из једне од ових излазе неколико *Aa. adrenales (suprarenales) caudales sinistrae* који васкуларишу каудални део леве надбубрежне жлезде.

Из *A. renalis sinistra*, као и из *A. renalis dextra* пре уласка у бубрег избијају *Aa. capsulares* за бубрежну капсулу и *Ramus uretericus* који васкуларише кранијални део уретера.

ДИСКУСИЈА СА ЗАКЉУЧКОМ

Код кунића (1,2), пацова (3), златног хрчка (4) и слепог кучета (1,5) излазе из трбушне аорте са сваке стране по једна *A. renalis dextra* и *A. renalis sinistra*. Код заморца (1,6,7) постоје кранијална и каудална десна и кранијална и каудална лева бубрежна артерија, као доста јаки, али кратки крвни судови. Код заморца мушког пола каудална десна и каудална лева бубрежна артерија излазе из трбушне аорте заједно са десном и левом тестикуларном артеријом (*A. testicularis dextra et A. testicularis sinistra*).

На основу нашег испитивања установили смо да код текунице постоји једна *A. renalis dextra* и две, а ретко три *Aa. renales sinistrae*. Ређе постоји једна *A. renalis sinistra*, која се непосредно по одвајању од трбушне аорте дели на два или више огранака.

ЛИТЕРАТУРА:

1. Јанковић Ж, Станојевић Д, Благојевић З, 1977, Comparison des caracteristiques du quelques animaux de laboratoire (*Oryctolagus cuniculus*, *Cavia cobaya* et *Spalax leucodon*), *Acta Anatomica*, 99, 3, 329-33.
2. McLaughlin AC, Chiasson BR, 1990, *Laboratory Anatomy of the rabbit*, Wm C. Brown Publishers, USA.
3. Hebel R, Stromberg MW, 1976, *Anatomy of the laboratory rat*, The Williams-Wilkins Company, Baltimore, USA.
4. Popesko P, Rajtová V, Horák J, 1990, *A Colour Atlas of Anatomy of small laboratory animals, Volume two: rat, mouse, golden hamster*, Published by Priroda Publishing House, Bratislava.
5. Благојевић З, 1982, Срце и артерије слепог кучета (*Spalax leucodon*), Магистарски рад, Београд.
6. Shively MJ, Stump JE, 1975, The systemic arterial pattern of the guinea pig: The abdomen, *The Anatomical Record* 182, 3, 355-66.
7. Popesko P, Rajtová V, Horák J, 1990, *A Colour Atlas of Anatomy of small laboratory animals, Volume one: rabbit, guinea pig*, Published by Priroda Publishing House, Bratislava.
8. *Nomina anatomica veterinaria*, 2012, fifth edition (revised version), Published by the Editorial Committee Hannover (Germany), Columbia, MO (U.S.A.), Ghent.