

**RENDGENSKA, ULTRAZVUČNA I ENDOSKOPSKA
DIJAGNOSTIKA ODREĐENIH OBOLJENJA ŽELUCA KOD
PASA***

***RADIOLOGICAL, ULTRASOUND AND ENDOSCOPIC DIAGNOSTICS OF
CERTAIN CANINE STOMACH DISEASES***

V. Krstić, N. Krstić, V. Ilić, Milena Đorđević**

Da bi se spektar dijagnostičkih metoda oboljenja želuca proširio i bio prisutniji u svakodnevnoj kliničkoj praksi, poželjno je da se detaljnije razradi postupak radiološkog, ultrazvučnog i endoskopskog pregleda, utvrde njihove granice i mogućnosti, opiše topografsko-anatomski i morfološki status želuca u radiološkoj, ultrazvučnoj i endoskopskoj slici i da se utvrdi koja su to najzastupljenija oboljenja ovog organa.

U radu su prikazani rezultati šetomesečnih ispitivanja oboljenja želuca na psima različitih rasa i uzrasta. Ukupno je pregledano dvadeset jedinki i to: sedam nemačkih ovčara, četiri zlatna retrievera, tri rotvajlera, dva dobermana, dva velika šnaucera i dva mešanca. Opisani su slučajevi akutnog gastritisa, hroničnog ulceroznog gastritisa, stranog tela i tumora želuca.

Ključne reči: pas, želudac, rendgenografija, ultrazvuk, endoskopija

Uvod / Introduction

Radiološko, ultrazvučno i endoskopsko ispitivanje gastrointestinalnog sistema od primarnog je značaja za rešavanje niza pitanja iz oblasti fiziologije i patologije ovog područja. Etiološki faktori koji mogu dovesti do pojave oboljenja alimentarnog kanala su raznoliki i obuhvataju: mehaničke, termičke, hemijske, nutritivne, infektivne, neoplazmatske i idiopatske uzroke.

* Rad primljen za štampu 03. 11. 2008. godine

** Dr sci. med. vet. Vanja Krstić, vanredni profesor, dr sci. med. vet. Nikola Krstić, redovni profesor, dr sci. med. vet. Vojislav Ilić, vanredni profesor, dr vet. med. Milena Đorđević, Fakultet veterinarske medicine, Beograd

Uspeh rendgenskog pregleda gastrointestinalnog sistema zavisi od adekvatne pripreme pacijenta i celishodnog planiranja samog pregleda. U tom smislu mora postojati tesna saradnja između kliničara i rendgenologa. Radiološko ispitivanje ne može biti početna faza ispitivanja, niti treba da prethodi kliničkom pregledu. Cilj rendgenske analize je da potvrdi i dopuni klinički nalaz ili da otkloni sumnju. Kako su dosadašnji klasični načini kliničkog pregleda gastrointestinalnog sistema koji obuhvataju uzimanje anamneze, opservaciju pacijenta i laboratorijske pretrage bili relativno insuficijentni, tek uvođenjem novih imidžing dijagnostičkih postupaka mogla se dobiti validna i blagovremeno određena dijagnoza pojedinih oboljenja (Krstić i Krstić, 2007). To se pre svega odnosi na ultrazvučnu i endoskopsku dijagnostiku alimentarnog kanala dopunjenu rendgenskom, kompjuterizovanom tomografijom i magnetnom rezonancom. Zahvaljujući njihovoj upotrebi, moguće je dobijanje objektivnih informacija o stanju digestivnog sistema, kao i pravovremeno otkrivanje važnih patoloških pojava. Osim utvrđivanja topografsko-anatomskog položaja, morfologije (odnosno oblika, veličine, izgleda sluznice), dobijaju se i podaci o fiziološkoj aktivnosti želuca (ritmički pokreti, tonus, motilitet, brzina punjenja i pražnjenja kontrastom, prohodnost itd).

*Rendgenski, ultrazvučni i endoskopski pregled /
Radiological, ultrasound and endoscopic examinations*

Podaci iz literature ističu da je rendgenska dijagnostika bila jedna od prvih specijalnih kliničkih metoda koja je korišćena za postavljanje adekvatne dijagnoze različitih patoloških stanja želuca. Radiološki pregled ima izuzetan značaj u ispitivanju morfologije i fiziologije želuca (Krstić i Lazarević-Macanović, 2003). Ovaj pregled podrazumeva izvođenje rendgenoskopije i rendgenografije, a započinje nativnom rendgenskom dijagnostikom, nakon čega sledi pregled želuca sa pozitivnim kontrastnim sredstvom (Graham, 2004).

Po podacima dobijenim iz različitih izvora, zapaža se da se nativnim snimkom ne može vizualizovati prazan želudac, jer daje senku mekog tkiva, pa se uklapa u integralnu senku mekog tkiva abdomena (epigastrijuma) (Šehić, 2004).

Specijalna metoda pregleda želuca (specijalna rendgenoskopija ili specijalna rendgenografija), primenjuje se u svim onim slučajevima kada dijagnozu bolesti nije moguće postaviti na osnovu nativnog snimanja. Ovaj metod podrazumeva upotrebu pozitivnog kontrastnog sredstva (vodena suspenzija barijum sulfata), koji u rendgenskoj slici daje metalnu senku i tako omogućava izdvajanje pojedinih organa iz integralne senke mekog tkiva abdomena. Metalna senka kontrasta tada odgovara lumenu želuca, što omogućava utvrđivanje topografsko-anatomskog položaja, oblika i veličine, dok granična linija između metalne senke kontrasta i okolne senke mekog tkiva odgovara reljefu sluzokože želuca (Šehić, 2002).

Ultrazvuk je specijalna metoda pregleda želudačnog zida. Delovi želudačnog zida koji se zapažaju u ultrazvučnoj slici nalaze se u blizini kaudalnog dela jetre ulevo i na sredini abdomena. Debljina zida želuca posmatrana ultrazvu-

kom iznosi oko 3-5 mm, sa 4-5 kontrakcija u minutu. Ako debljina iznosi preko 6 mm to ukazuje na patološko stanje. Zid želuca se sastoji od 3 do 5 jasno vidljivih slojeva, a nabori mukoze na ultrazvučnoj slici imaju izgled karfiola. Visoko ehogeni sadržaj želuca obično maskira zid želuca (Paddy, 2006)

Endoskopija predstavlja izuzetno značajnu metodu koja se koristi u savremenoj veterinarskoj medicini i može se slobodno reći da je danas njena primena u dijagnostici oboljenja želuca gotovo neophodna i presudna. Reč endoskopija potiče od grčke reči *endo*, što znači unutra i *skopien* što znači gledati. Upotrebom ove metode dobijaju se direktni i precizni podaci o obliku i veličini lumena želuca, kao i eventualnom prisustvu različitog patološkog sadržaja u njemu. Pored ovoga, gastroskopijom je moguće ustanoviti i prisustvo patoloških promena na sluzokoži ovog organa (Krstić i Krstić, 2007). Patohistološkim pregledom bioptata uzetim tokom gastroskopije dobijamo krajnju dijagnozu određene bolesti.

*Oboljenja želuca dijagnostikovana rendgenskom dijagnostikom /
Stomach diseases diagnosed with radiology*

Nativnim snimanjem želuca moguće je ustanoviti: nakupljanje gasova u želucu (*meteorismus ventriculi*), torziju želuca, (*torsio ventriculi*), strana tela koja u nativnoj rendgenskoj slici daju senku veću od senke mekog tkiva (*corpora aliena*). Specijalnom grafijom sa pozitivnim kontrastom moguće je zapaziti: spazam kardije (*spasmus cardiae*), pojavu ulceracija na sluzokoži želuca (*ulcus ventriculi*), hronično zapaljenje želuca (*gastritis chronica*), hernije, neoplazme, dislokaciju želuca, mediogastričnu stenozu, fukcionalne poremećaje (Thrall, 2002).

*Oboljenja želuca dijagnostikovana ultrazvučnom dijagnostikom /
Stomach diseases diagnosed with ultrasound*

Ultrazvučnim pregledom abdomena mogu se zapaziti hipoehogene fokalne lezije zadebljalog zida želuca. Difuzne anomalije zida želuca se zapažaju kao anehogene senke. Plakovi (mrlje) sa visokom ili niskom ehogenošću su indikativni za neoplastične ili inflamatorne procese (Paddy, 2006).

*Oboljenja želuca dijagnostikovana endoskopom /
Stomach diseases diagnosed with endoscopy*

Endoskopski pregled želuca predstavlja najefikasniji način za dijagnostiku oštećenja njegove sluzokože, a ponekad i submukoznog tkiva. Prilikom gastroskopije moguće je direktno potvrditi postojanje patoloških stanja kao što su akutni i hronični gastritis, ulkusi, neoplazme, hijatusna hernija, polipi i sl.

Ali da bi se uradila brža diferencijacija inflamatornih od neoplazmatičkih promena, postavila tačna dijagnoza i sprovela adekvatna terapija, endoskopija daje mogućnost uzimanja isečka promenjenog tkiva za histopatološku analizu. Pomoću endoskopa je moguće iz lumena želuca uzimati sadržaj za labo-

ratorijsku analizu (određivanje pH vrednosti, bakteriološke analize). Strana tela čije se prisustvo u fundusnom delu želuca može utvrditi upotrebom ove metode, mogu biti relativno lako odstranjena tokom samog pregleda, uz pomoć različitih hvataljki na vrhu endoskopa (Timothy, 2005).

Materijal i metode rada / *Materials and methods*

Radiološkim, ultrazvučnim i endoskopskim ispitivanjima su bili obuhvaćeni psi kod kojih je prilikom kliničkog pregleda postojala sumnja da se radi o oboljenju želuca. Ove dijagnostičke metode bile su primenjivane na psima različitih rasa, svih starosnih kategorija i oba pola u toku šest meseci.

Za rendgenska ispitivanja koristio se aparat "Selenos 4", uz primenu klasičnih olovnih kaset formata 24x30 cm i folijama plemenitih zemalja. Za dobijanje kvalitetnih rendgenograma upotrebljavali su se "Kodak" filmovi sa odgovarajućim ekspozicijama za svakog pacijenta, pri udaljenosti anodnog fokusa od filma 60-70 cm. Ultrazvučni pregled se izvodio ultrazvučnim aparatom Aloka 2000, sa sondama od 5 i 7,5 MHz, a za video endoskopski pregled koristio se aparat marke "Xion" koji se sastoji od gastroskopa diametra 9 mm, radnog kanala 2,2 mm, dužine 1100 mm, izvora svetlosti i kamere Matriks Kombo (Matrix Combo) i "Sony" kolor monitor 14" PVM-14N5 MDE.

Priprema životinje za rendgenski pregled želuca /

Preparing animal for radiological examination of stomach

Nativni rendgenski pregled želuca ne podrazumeva posebnu pripremu pacijenta, osim u slučajevima kada je životinja agresivna, pa je neophodno izvršiti sedaciju.

Kao pozitivno kontrastno sredstvo za pregled želuca se koristi vodena suspenzija barijum-sulfata koja je prethodno dobro homogenizovana i zagrejana na temperaturu tela. Životinjama se jedan dan pre pregleda mora uskratiti hrana, a 3-4 sata pre aplikacije kontrasta i voda. Prilikom p.o. aplikacije barijum-sulfata, životinji se u usta postavlja drveni zalogaj i izvrši njegova fiksacija. Kroz otvor na zalogaju se lagano provlači gumena sonda sve do želuca i pomoću brizgalice fiksirane za spoljasnji kraj sonde vrši se aplikacija kontrastnog sredstva u količini 2-5 ml na kg t. m. životinje.

Priprema životinje za ultrazvučni pregled želuca /

Preparing animal for ultrasound examination of stomach

Pacijentu se uskraćuje hrana 12-24h pre pregleda, uz aplikaciju preparata koji smanjuju prisustvo gasova u želucu. Pred sam pregled, životinji se aplikuje putem gastrične sonde topla voda u količini od 15 ml/kg t.m. Psi se zatim postavljaju u leđni položaj sa maksimalno ispruženim zadnjim ekstremitetima, a nakon toga se pristupa ultrazvučnom pregledu.

Priprema životinje za gastroskopiju

Preparing animal for gastroscopy

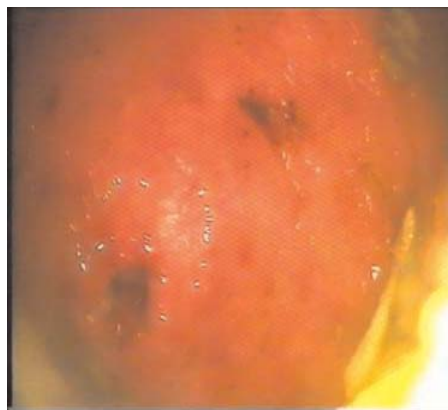
Endoskopskom pregledu želuca obavezno prethodi priprema pacijenta. Ona podrazumeva uskraćivanje hrane najmanje 12-24 sata pre ovog zahvata, dok se 4 sata pre endoskopije životinji uskraćuje i voda. Nakon obavljene pripreme životinja se uvodi u opštu anesteziju – inhalacionu, a zatim se okreće u levi bočni položaj. U usta joj se postavlja otvarač za usta, a potom se pristupa pregledu. Pri tome se vodi računa da glava i vrat pacijenta budu maksimalno ispruženi.

Rezultati i diskusija / Results and Discussion

U periodu od januara do juna 2008. godine ukupno je pregledano dvadeset pasa sa kliničkim simptomima koji su ukazivali na različita oboljenja želuca. Zbog toga je postavljen zadatak da se ispituju dijagnostičke mogućnosti radiološkog, ultrazvučnog i endoskopskog pregleda, kao i metodika njihove primene, čime bi bile zadovoljene osnovne stručne postavke za ostvarivanje realne terapije.

Kod deset pasa – tri nemačka ovčara, dva zlatna retrievera, dva rotvajlera, dobermana, velikog šnaucera i mešanca, dijagnostikovana je akutna upala želudačne sluznice. Kod pet pasa – tri nemačka ovčara, jednog rotvajlera i dobermana, akutni gastritis je bio prouzrokovan upotrebom nesteroidnog antiinflamatornog leka – Brufen 400 mg. Kod četiri psa – dva zlatna retrievera, jednog rotvajlera i velikog šnaucera, upala želuca je izazvana nakon prekomernog unošenja svinjskih kostiju, a kod jednog mešanca unošenjem (lizanjem) korozivnih materija. Ovo oboljenje je utvrđeno posle opšteg kliničkog pregleda, a zatim endoskopskom dijagnostikom uz primenu biopsa.

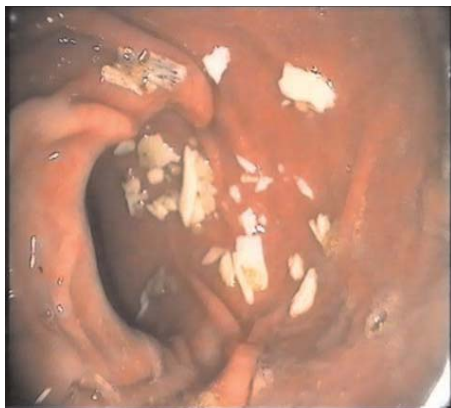Kod jedinki koje su koristile brufen, sluznica želuca je bila edematozna sa oštro ograničenim, hiperemičnim erozivnim poljima i uočljivim pilorospazmom (slika 1). Kod pasa kod kojih je endoskopski potvrđeno prisustvo kostiju u lumenu želuca, promene na sluzokoži su bile u vidu edematoznih i hiperemečnih zona, a u fundusnom delu su se nalazili parčići nesva-renih kostiju (slika 2). Korozivne materije (farba) su na zidu ventrikulusa takođe prouzrokovale edem i hiperemiju,



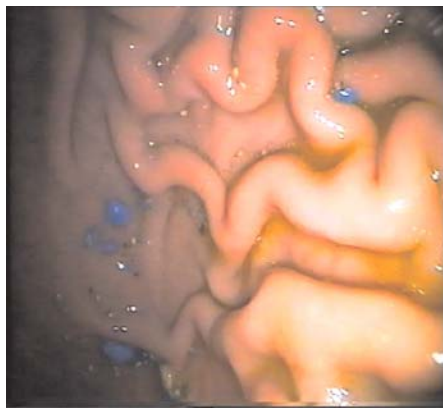
Slika 1. *Endoskopski nalaz erozivnog gastritisa*

Figure 1. Endoscopic finding of erosive gastritis

a između nabora sluzokože mogle su se uočiti plavičaste okruglaste naslage (slika 3).



Slika 2. Endoskopski nalaz parčića kostiju u želucu
Figure 2. Endoscopic finding of bone fragments in stomach



Slika 3. Endoskopski nalaz akutnog gastritisa (intoksikacija)
Figure 3. Endoscopic finding of acute gastritis (intoxication)

Hronični gastritis (peptični ulkus) opisan je kod osam pasa: četiri nemačka ovčara, jednog zlatnog retrivera, rotvajlera, velikog šnaučera i dobermana. Radi postavljanja egzaktne dijagnoze, urađena je specijalna grafija želuca sa pozitivnim kontrastom, ultrazvučna dijagnostika i gastroskopija sa biopsijom.

Na rendgenskom snimku abdomena urađenom u LL projekciji uz upotrebu pozitivnog kontrastnog sredstva ustanovljene su promene na makroreljefu sluzokože fundusnog dela želuca, koja je edematizovana sa zaostalim barijumskim mlekom između hipertrofiranih ruga i plika, što joj daje prugast izgled.

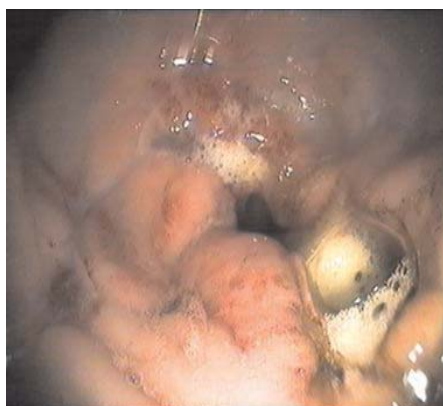Svetle pruge metalne senke predstavljaju zaostali kontrast, dok tamne linije prikazuju proliferisan i naboran zid organa. Ovi neoštro ograničeni brežuljci sluzokože, naročito su naglašeni u ventralnim partijama korpusa i prema pilorusu.

Pošto je pregled reljefa zida izvršen kompresijom sa distinktorom, primećen je i nedostatak barijuma u nivou njegove granice sa senkom mekih tkiva u dorzalnim partijama želuca, kao i njegova pojačana segmentacija nastala usled poremećene motorike u vidu izražene distonije. Odstupanja od normalne funkcije ogledaju se i u povećanoj akumulaciji gasnih čepova lokalizovanih periferno od metalne senke barijuma i pred ulaskom u duodenum. Tanka i debela creva su ispunjena homogenim fekulentnim masama koje daju senku po intezitetu blisku senci mekih tkiva (slika 4).

Kod dva nemačka ovčara, jednog rotvajlera i velikog šnaučera je zapaženo više ulceroznih polja i ulkusnih ožiljaka. Kod ovih pasa promene su bile najizraženije oko pilorusa, čija je sluznica bila edematozna i slaninastog izgleda (slika 5).



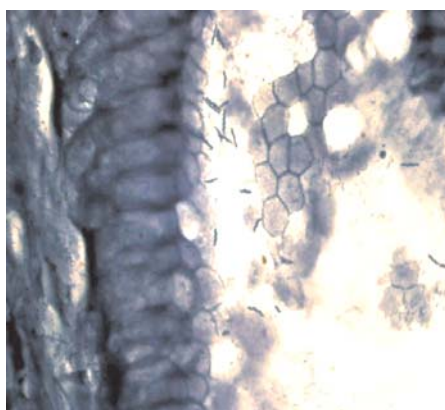
Slika 4. Rendgenski snimak hroničnog gastritisa
Figure 4. Radiological picture of chronic gastritis



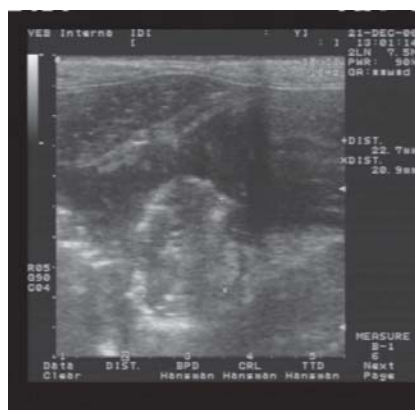Slika 5. Endoskopski nalaz hroničnog gastritisa – mnoštvo ulkusa
Figure 5. Endoscopic finding of chronic gastritis numerous ulcers

U biopatima iz ovako promenjene sluznice, patohistološki je detektovan *Helicobacter heilmanni* (slika 6).

Kod dobermana je pre endoskopije urađen ultrazvučni pregled abdomena i zapažen je anehogen i zadebljao zid želucačkog zida u čijem se lumenu ocrtavao koagulum (slika 7).



Slika 6. Patohistološki nalaz *Helicobacter heilmanni*
Figure 6. Pathohistological finding of *Helicobacter heilmanni*

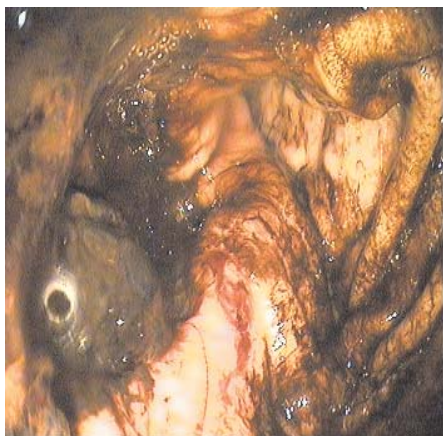

Slika 7. Ultrazvučni nalaz ulkusa želucačkog zida i koagulum
Figure 7. Ultrasound finding of ulcer in stomach wall and coagulum

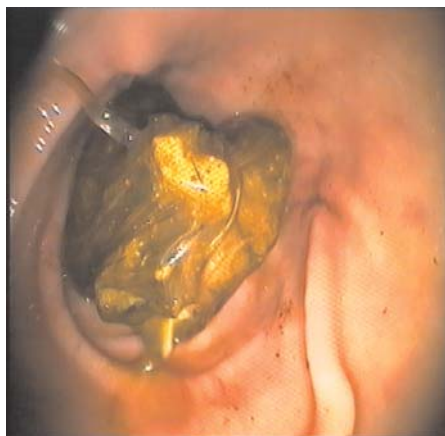Endoskopskim pregledom je zapažen ulkus sa edematoznim i hipereimičnim ivicama i kogulumom (slika 8).

Kod zlatnog retrievera starosti dve godine dijagnostikovano je strano telo u pilorusnom delu želuca. Iz anamneze vlasnika se saznalo da pas tri dana povraća nesvarenu hranu sa primesama sluzi. Takođe, vlasnik je naglasio da je pas par dana pre pregleda iz korpe uzeo ostatke hrane i naglo ih progutao, pa je od tada počeo da povraća. Pri pregledu, trijas se kretao u granicama normale. Zbog hitnosti slučaja bio je indikovano endoskopski pregled.

Endoskopskim pregledom u pilorusnom delu želuca je zapažena masa nepravilnog oblika, koja je mogla da bude izvučena hvataljkama (slika 9).



Slika 8. Endoskopski izgled ulkusa sa koagulumom
Figure 8. Endoscopic image of ulcer with coagulum



Slika 9. Endoskopski nalaz stranog tela u želucu
Figure 9. Endoscopic finding of foreign body in stomach

Kod mešanca starosti oko 14 godina dijagnostikovano je adenokarcinom želuca. Na rendgenogramu LL i VD projekciji epi- i mezogastrijuma psa rađenim specijalnom grafijom sa pozitivnim kontrastom, zapažen je anularni defekt ili niša koja prstenasto okružuje ulazak u pilorus (prepilorični deo).

Niša je bila sa niskim ivicama i širokom bazom, a dno joj je bilo talasasto i malo narezuckano, locirano ispod nivoa ravni male krivine. Na ivicama niše, uočavao se usek ili impresija u metalnoj senci kontrasta. Ovo utiskivanje je izazvano ulcerom koji je bio smešten u sredini anularne mase, a oko njega se pojavljivao svetli bedem od neoplastičnog tkiva. Postoji prekid i destrukcija okolnih nabora sluznice. Senka duodenuma je bila dislocirana dorzalnije nego što je uobičajno, ali bez radiološki vidljivih neoplastičnih manifestacija (slika 10).

Kod ovog psa endoskopski su zapažena edematozna i hiperemična oštro ograničena polja u fundusnom delu želuca. Na izmenjenoj sluznici su se uočavala manja ulcerozna polja (slika 11).

Rezultati ispitivanja oboljenja želuca koji su prikazani u obliku rendgenskih, ultrazvučnih i endoskopskih snimaka u saglasnosti su sa rezultatima

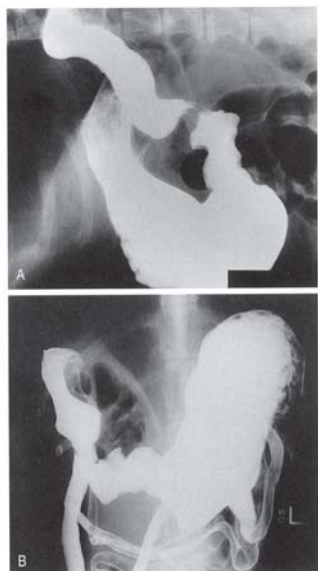
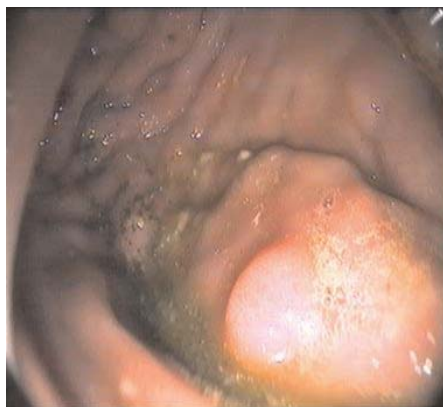

Figure 47-32

Slika 10. *Rendgenski snimak adenokarcinoma želuca*
Figure 10. *Radiological picture of stomach adenocarcinoma*

koje su utvrdili drugi autori, pa se može zaključiti da su savremene imidžing metode dijagnostike neophodne i pouzdane pri pregledu kako digestivnog sistema, tako i celog organizma.



Slika 11. *Endoskopski nalaz adenokarcinoma želuca*
Figure 11. *Endoscopic finding of stomach adenocarcinoma*

Literatura / References

1. Graham JP. Diagnostic Imaging of dogs and cats. Nestle Purina, Gloud Group, Inc., Wilmington, Delawer, 2004.
2. Krstić N, Lazarević-Macanović M. Praktikum iz rendgenologije za studente veterinarske medicine, izdavači autori, Beograd, 2002.
3. Krstić N, Krstić V. Rendgenološka i endoskopska dijagnostika oboljenja digestivnog i respiratornog sistema pasa i mačaka, izdavači autori, Beograd, 2007.
4. Krstić V., Krstić N. Endoskopska i radiološka dijagnostika oboljenja jednjaka pasa. Veterinarski glasnik 2006; 60(1-2): 99-106.
5. Lee R. Manual of Small Animal Diagnostic Imaging. 2nd ed. R.Lee, British Small Animal Veterinary Association, Gloucestershire, United Kingdom, 1995.
6. Paddy M. Diagnostic Ultrasound in Small Animale Practice. Blackwell Science, 2006.
7. Šehić M. Bolesti organa i organskih sustava abdomena i toraksa u domaćih životinja: rendgenografija, ultrasonografija i kompjutorizirana tomografija, Sveučilište u Zagrebu, Veterinarski fakultet, Zagreb, 2004.
8. Šehić M. Klinička rentgenologija u veterinarskoj medicini, Sveučilište u Zagrebu, Veterinarski fakultet, Zagreb, 2002.
9. Thrall ED. Textbook of Veterinary Diagnostic Radiology, 4th ed.,WB Saunders Company, Philadelphia, 2002.

10. Timothy CM. Veterinary Endoscopy for the small animal practitioner. Elsevier Saunders, 2005.

ENGLISH

RADIOLOGICAL, ULTRASOUND AND ENDOSCOPIC DIAGNOSTICS OF CERTAIN CANINE STOMACH DISEASES

V. Krstić, N. Krstić, V. Ilić, Milena Đorđević

In order to broaden the range of diagnostic methods for determining stomach diseases and to make these methods a greater part of the daily clinical practice, the procedures of radiological, ultrasound and endoscopic examinations should be worked out in more detail, their limits and possibilities should be established, the topographic-anatomical and morphological status of the stomach should be described in a radiological, ultrasound and endoscopic picture, and the most represented stomach diseases should be defined as well.

The paper presents the results of six-month investigations of stomach diseases in dogs of different breeds and ages. A total of 20 animals were examined: seven German Shepherds, four golden retrievers, three rottweilers, two dobermans, two big schauzers, and two mixed-breed dogs. Cases of acute gastritis, chronic ulcerous gastritis, foreign body cases, and stomach tumors have been described.

Key words: dog, stomach, radiography, ultrasound, endoscopy

РУССКИЙ

РЕНТГЕНОВСКАЯ, УЛЬТРАЗВУКОВАЯ И ЭНДОСОПИЧЕСКАЯ ДИАГНОСТИКА НЕКОТОРЫХ ЗАБОЛЕВАНИЙ ЖЕЛУДКА У СОБАК

В. Крстич, Н. Крстич, В. Илич, Милена Джорджевич

Чтобы спектр диагностических методов заболевания желудка расширился и был более присутствующий в ежедневной клинической практике, желательно, что более детально разработать поступок радиологического, ультразвукового и эндоскопического осмотра утвердить их границы и возможности, общее топографическо анатомическое состояние желудка в радиологическом, ультразвуковом и эндоскопическом снимке и определить которые то наиболее представленные заболевания этого органа.

В работе показаны результаты шестимесячных испытаний заболевания желудка на собаках различных пород и возраста. Совокупно осмотрено нами двадцать единичных животных из которых суть: семь немецких овчарок, четыре золотых ретривера, три ротвейлера, два добермана, два больших шнауцера и два метиса. Описаны случаи острого гастрита, хронического язвенного гастрита, инородного тела и опухоли желудка.

Ключевые слова: собака, желудок, рентгенография, ультразвук, эндоскопия