

**VASKULARIZACIJA BUBREGA KOD TEKUNICE (*CITELLUS CITELLUS*) U  
POREĐENJU SA DRUGIM EKSPERIMENTALNIM ŽIVOTINJAMA\*  
*VASCULARIZATION OF THE KIDNEY OF THE GROUND SQUIRREL (*CITELLUS  
CITELLUS*) IN COMPARISON WITH OTHER EXPERIMENTAL ANIMALS***

**Blagojević M., Vitorović D., Adamović Ivana, Nešić Ivana, Brkić Zlata,  
Zdravković Marija, Đorđević Milena, Jović S., Zorić Z., Čupić Dejana\*\***

*U oblasti eksperimentalne, humane i veterinarske medicine sve se više pridaje značaj eksperimentalnim životinjama. Na njima se mogu pratiti funkcije određenih sistema i njihove farmakodinamske manifestacije, koje nastaju zavisno od vrste, načina unošenja i metaboličkih puteva pojedinih supstanci ili bioloških agenasa u organizam ove životinje.*

*Sa stepenom razvoja nauke, poznavanje građe tela tekunice (*Citellus citellus*) u cilju eksperimentalnih ispitivanja podrazumeva poznavanje makroskopske i mikroskopske građe kao i odnosa pojedinih organa i organskih sistema životinje za određene vidove istraživačke delatnosti. Za pomenuta istraživanja, pored ostalog, značajno je i poznavanje vaskularizacije bubrega. To je bio jedan od glavnih razloga da obradimo deo kardiovaskularnog sistema kod tekunice i boljim poznavanjem njene građe damo doprinos komparativnoj anatomiji.*

*Ključne reči: tekunica, bubreg, vaskularizacija*

\* Rad primljen za štampu 03. 09. 2014. godine

\*\* Dr sc. vet. med. Miloš Blagojević, docent, Fakultet veterinarske medicine, Univerzitet u Beogradu; dr sc. vet. med. Duško Vitorović, redovni profesor, dr sc. biotehničkih nauka Ivana Adamović, docent, Poljoprivredni fakultet, Univerzitet u Beogradu; mr sc. vet. med. Ivana Nešić, asistent, Fakultet veterinarske medicine, Univerzitet u Beogradu; dr sc. stom. Zlata Brkić, vanredni profesor, Vojnomedicinska akademija, Beograd, Srbija; dr sc. med. Marija Zdravković, klinički asistent, KBC Bežanijska Kosa, Medicinski fakultet, Univerzitet u Beogradu; dr sc. vet. med. Milena Đorđević, asistent, dr sc. vet. med. Slavoljub Jović, docent, dr sc. vet. med. Zoran Zorić, stručni saradnik, Dejana Čupić, dr vet. med, student doktorskih akademskih studija, Fakultet veterinarske medicine, Univerzitet u Beogradu, Srbija

## Uvod / Introduction

Tekunica je sisar iz reda glodara. To je veoma ljupka životinja dužine tela oko 20 cm, kratkog repa (5,5–7,5 cm), malenih ušiju i krupnih očiju. Telesna masa kreće se od 200 do 300 grama. Trbušna strana je smeđe sive a leđna nešto svetlije boje. Njen izgled karakteriše poza „svećice”, kada životinja sedi na zadnjim nogama i uspravljenog trupa osmatra okolinu. Ova vrsta rasprostranjena je u jugoistočnom delu srednje Evrope. U našoj zemlji nastanjuje prvenstveno Vojvodinu, dok je u ostatku Srbije znatno ređa.

Tekunica je prezimar, čija hibernacija traje, u zavisnosti od uzrasta i pola, od kraja leta do proleća. Kada nastanu hladni dani tekunica se zavlači u svoje jazbine i hladi se, tako da joj telesna temperatura, koja u normalnim uslovima iznosi 37°C, padne na 10°, 7° ili 3°C, što zavisi od spoljašnje sredine. Pored toga, kod nje se smanjuje i broj srčanih otkucaja na 1 do 2, a disanje na 3 do 4 puta u minuti.

Sve ovo pokazuje da u organizmu ove životinje, kao i kod ostalih prezimara, nastupa veliko snižavanje intenziteta svih životnih funkcija, što je dokazano mnogobrojnim fiziološkim, biohemijskim i histološkim ispitivanjima pojedinih organskih sistema kod tekunice.

Kao eksperimentalna životinja tekunica (*Citellus citellus*) se koristi u mikrobiologiji, parazitologiji, farmakologiji i imunologiji. Mnogi naučnici koristili su je za eksperimente i prikazali dobijene rezultate u radovima: Regulacija hibernacije temperaturom kod tekunice (Twente i sar., 1977); Spavanje i hibernacija kod tekunice (Walker i sar., 1977); Jetra i žučni kanali, krvni sudovi jetre, digestivni trakt kod tekunice (Stanojević i sar., 1978, 1979, 1982); Raširenost infekcije sa stafilokokama u koloniji uhvaćenih tekunica (Campbell i sar., 1981); Primarna struktura hemoglobina kod tekunice (Šoškić i sar., 1986); Uterus i vagina, ovarium i oviduct, ekstrahepatične i intrahepatične vene portalnog krvotoka jetre, *A. subclavia* i njene grane u tekunice (Nikolić i sar., 1990, 1993, 2003, 2004); Antioksidanti u odbrani kod tekunice i efekat hibernacije, sezonska varijacija antioksidantnog odbrambenog sistema mozga kod tekunica i odgovor na nisku temperaturu (Buzandžić i sar., 1990, 1997); Efekti hibernacije na pamćenje kod tekunice (Millesi i sar., 2001); Srčana snaga kod artičkih tekunica (Nakipova, 2002); Morfologija, topografija, vaskularizacija i inervacija organa grudne duplje eksperimentalnih životinja (Blagojević, 2010); Zajednička bedrena arterija (Blagojević, 2013).

Tekunica spada u „prirodne retkosti” i predložena je za „Crvenu knjigu flore i faune Srbije”.

Budući da je u Srbiji tekunica zaštićena zakonom kao prirodna retkost, dobili smo odobrenje Etičkog komiteta Fakulteta veterinarske medicine u Beogradu, dekana Fakulteta veterinarske medicine u Beogradu i Ministarstva zaštite životne sredine Republike Srbije za nabavku tekunica iz prirode.

Očuvanje ove vrste kod nas moguće je jedino zaštitom njenih staništa i lokalnih populacija.

#### **Materijal i metode rada / *Material and methods***

Za ispitivanje je upotrebljeno 6 tekunica, oba pola, telesne mase 200–300 grama. Tekunice su hvatane na terenu južnog Banata, u mestu Šušara kod Uljme (Deliblatska peščara).

Uz obaveznu anesteziju, primenom preparata ketamina (10 mg/kg t.m., i.m.) (Ketamidol 10%, Richter - Pharma, Austrija), uz premedikaciju ksilazinom (1,1 mg/kg t.m., i.m.) (Rompun, Bayer, Kanada) životinje su bile žrtvovane. Koristili smo anatomske metode rada za ispitivanje. Iskrvarenje životinja izvršeno je presecanjem *A. carotis communis*. Za dobijanje arterijske vaskularizacije bubrega, posle iskrvarenja životinja i otvaranja grudne duplje, iglom smo iz grudne (*Aorta thoracica*) ušli u početni deo trbušne aorte (*Aorta abdominalis*), a zatim smo koncem podvezali iglu zajedno sa trbušnom aortom. Od kontrastne mase koristili smo želatin obojen slikarskom temperom. Špric smo napunili kontrastnom masom, stavili na iglu, koju smo već prethodno postavili u početni deo trbušne aorte, i ubrizgali je. Posle injiciranja, iglu smo izvadili iz trbušne aorte, konac dobro zategli i preparate ostavili 24 časa u frižideru, da se kontrastna masa stegne. Krvni sudovi su zatim preparisani i fotografisani.

Za dobijanje korozivnih preparata venskih krvnih sudova bubrega, po iskrvarenju životinje, u *V. azygos dextra* ubrizgan je Biocryl (mešavina tečnog biokri-la-metil-metakrilat monomer i biokri-la u prašku-metil-metakrilat polimer). Posle injiciranja, preparati su stavljeni u 5% NaOH, 96 sati ili u 10% NaOH, 48 sati. Nakon toga, preparati su ispirani vrelom vodom i fotografisani.

Za fotografisanje koristili smo digitalni fotoaparatus OLYMPUS X-760, AF 3x optical zoom, 10.0 megapixels.

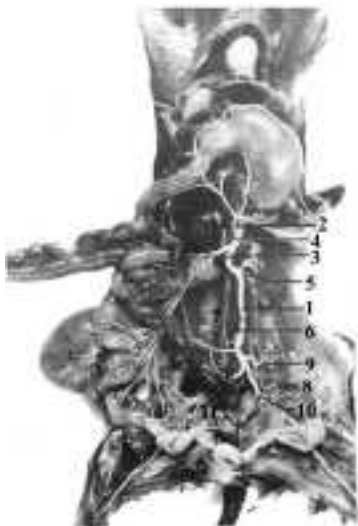
#### **Rezultati / *Results***

*A. renalis dextra* (Slika 1<sub>4</sub>) odvaja se od lateralnog zida trbušne aorte, 3–4 mm kaudalno od kranijalne mezenterične arterije. Pruža se latero-kranijalno i ukršta se dorzalno sa kaudalnom šupljom venom (*V. cava caudalis*). U najvećem broju slučajeva ovaj krvni sud, pre ulaska u bubreg, deli se na 2–3 grane koje se razgranavaju u bubregu.

Iz desne bubrežne arterije, odmah posle njenog odvajanja od trbušne aorte, izlaze: *A. phrenicoabdominalis* i *Aa. adrenales (suprarenales) caudales dextrae*.

*A. phrenicoabdominalis* se pruža u kranijalnom pravcu prema dijafragmi i vaskulariše njenu desnu polovinu.

*Aa. adrenales (suprarenales) caudales dextrae*, kojih ima 3–4, pružaju se prema kaudalnom delu desne nadbubrežne žlezde, ulaze u ovu žlezdu i dovode krv u nju.



Slika 1. Aorta abdominalis i njene grane kod tekunice (*Citellus citellus*)

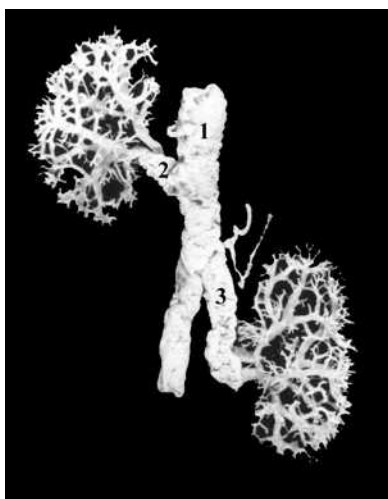
1 – Aorta abdominalis, 2 – A. celiaca, 3 – A. mesenterica cranialis, 4 – A. renalis dextra, 5 – Aa. renales sinistrae, 6 – A. testicularis dextra, 7 – A. mesenterica caudalis, 8 – A. testicularis sinistra, 9 – A. circumflexa ilium profunda sinistra, 10 – A. iliaca externa sinistra, 11 – A. iliaca externa dextra

Picture 1. Aorta abdominalis and its branches in ground squirrel (*Citellus citellus*)

1-Aorta abdominalis, 2-A. celiaca, 3-A. mesenterica cranialis, 4-A. renalis dextra, 5-Aa. renales sinistrae, 6-A. testicularis dextra, 7-A. mesenterica caudalis, 8-A. testicularis sinistra, 9-A. circumflexa ilium profunda sinistra, 10-A. iliaca externa sinistra, 11-A. iliaca externa dextra

*A. renalis sinistra* (Slika 1<sub>g</sub>) odvaja se od lateralnog zida trbušne aorte, 7–9 mm kaudalno od desne bubrežne arterije. Neposredno posle odvajanja od trbušne aorte, leva bubrežna arterija deli se na dve grane, koje se pružaju dalje prema hilusu levog bubrega u kome se razgranavaju. Često se umesto jedne leve bubrežne arterije pojavljuju dve, a retko tri. Iz jedne od ovih izlaze nekoliko *Aa. adrenales (suprarenales) caudales sinistrae* koje vaskularišu kaudalni deo leve nadbubrežne žlezde.

Iz *A. renalis sinistra*, kao i iz *A. renalis dextra* pre ulaska u bubreg izbijaju *Aa. capsulares* za bubrežnu kapsulu i *Ramus uretericus* koji vaskulariše kranijalni deo uretera.



*V. renalis dextra* (slika 2<sub>2</sub>) je kratak venski krvni sud, dužine 3–4 mm, koji izlazi iz desnog zida kaudalne šuplje vene (*V. cava caudalis*). Pre ulaska u bubreg deli se na kranijalnu i kaudalnu granu, koje prolaze kroz hilus, ulaze u sinus bubrega i dalje se granaju na manje ogranke.

Slika 2. Korozivni preparat vena bubrega kod tekunice, posmatrano sa ventralne strane  
1 – V. cava caudalis, 2 – V. renalis dextra, 3 – V. renalis sinistra

Picture 2. Corrosive preparations of the vein blood vessels of the kidneys in ground squirrel, viewed from the ventral side  
1 - V. cava caudalis, 2 - V. renalis dextra, 3 - V. renalis sinistra

*V. renalis sinistra* (slika 2<sub>3</sub>) izlazi iz kaudalne šuplje vene (*V. cava caudalis*) i to iz njenog zida 4–5 mm kaudalnije od ušća desne bubrežne vene. Po izlasku iz kaudalne šuplje vene, leva bubrežna vena prelazi preko ventralne strane aorte i pre ulaska u hilus levog bubrega deli se na kranijalnu i kaudalnu granu, koje ulaze u sinus levog bubrega gde se granaju na manje ogranke, koji odvođe krv iz levog bubrega.

### Diskusija / Discussion

Dobijene rezultate, koji se odnose na vaskularizaciju bubrega kod tekunice (*Citellus citellus*) upoređivali smo sa istim kod majmuna *Macaca fascicularis* i *M. mulatta*, kanadske lasice, pacova, kunića, slepog kučeta, zlatnog hrčka i zamorca.

Kod tekunice, majmuna *Macaca fascicularis* i *Macaca mulatta* (Horacek i sar., 1987), kanadske lasice (Jablan-Pantić i sar., 1978), pacova (Hebel i Stromberg, 1976), kunića (Janković i sar., 1977; McLaughlin i Chiasson, 1990; Hristov i sar., 2006), slepog kučeta (Janković i sar., 1977; Blagojević, 1982), zlatnog hrčka (Popesko i sar., 1990) i zamorca (Shivelz i Stump, 1975; Janković i sar., 1977; Popesko i sar., 1990) u vaskularizaciji bubrega učestvuju bubrežne arterije (*A. renalis dextra et A renalis sinistra*) i bubrežne vene (*V. renalis dextra et V. renalis sinistra*).

Kod tekunice desna i leva bubrežna arterija (*A. renalis dextra et A renalis sinistra*) odvajaju se od lateralnog zida trbušne aorte i to desna bubrežna arterija 3–4 mm kaudalno od *A. mesenterica cranialis*, a leva bubrežna arterija 7–9 mm kaudalno od desne bubrežne arterije.

Kod majmuna *Macaca fascicularis* i *M. mulatta* (Horacek i sar., 1987) desna i leva bubrežna arterija izbijaju iz lateralnog zida aorte u nivou odvajanja *A. mesenterica superior*, kod kanadske lasice (Jablan-Pantić i sar., 1978) u visini 3. slabinskog pršljena, a kod pacova (Hebel i Stromberg, 1976), kunića (Janković i sar., 1977; McLaughlin i Chiasson, 1990; Hristov i sar., 2006), slepog kučeta (Janković i sar., 1977; Blagojević, 1982), zlatnog hrčka (Popesko i sar., 1990) i zamorca (Shively i Stump, 1975; Janković i sar., 1977; Popesko i sar., 1990) na bočnim zidovima trbušne aorte kaudalno od mesta odvajanja kranijalne mezenterične arterije. Kod svih životinja desna bubrežna arterija je duža i izbijaja nešto kranijalnije od leve bubrežne arterije.

Kod tekunice iz desne bubrežne arterije, odmah posle njenog odvajanja od trbušne aorte izlaze *A. phrenicoabdominalis* i *Aa. adrenales (suprarenales) dextrae*. Leva bubrežna arterija neposredno posle odvajanja od trbušne aorte deli se na dve grane, koje se pružaju prema hilusu levog bubrega. Često se umesto jedne leve bubrežne arterije pojavljuju dve, a retko tri. Od desne i leve bubrežne arterije, pre ulaska u bubreg izbijaju *Aa. capsulares* za bubrežnu karlicu i *Ramus uretericus* za kranijalni deo uretera.

Kod majmuna *Macaca fascicularis* i *M. mulatta* (Horacek i sar., 1987) pre ulaska u *hilus renalis*, desna i leva bubrežna arterija se dele na prednju i zadnju granu. Od svake bubrežne arterije na njihovom putu od aorte do hilusa bubrega, mogu da se odvoje po jedna prednja nadbubrežna arterija (*A. suprarenalis superior dextra* i *sinistra*), a često i zadnja nadbubrežna arterija (*A. suprarenalis inferior dextra* i *sinistra*), koje ne ulaze u bubrežni hilus, već probijaju bubrežnu karlicu i ulaze u bubrežnu šupljinu (*Sinus renalis*).

Kod kanadske lasice (Jablan-Pantić i sar., 1978) svaka bubrežna arterija pre hilusa bubrega se deli na dorzalnu i ventralnu lobarnu arteriju (*A. lobaris dorsalis* et *A. lobaris ventralis*). U hilusu bubrega dorzalna i ventralna lobarna arterija dele se dihotomo na kranijalnu i kaudalnu granu, koje se dalje granaju na dve interlobarne arterije (*Aa. interlobares*). Na granici između kore i srži, njihove direktne grane (*Aa. arcuatae*) daju arterije za srž bubrega i znatno brojnije interlobularne arterije (*Aa. interlobulares*).

Kod pacova (Hebel i Stromberg, 1976) desna i leva bubrežna arterija se u hilusu bubrega granaju na 3–4 grane, koje se zatim dele dihotomo na 6–8 interlobarnih arterija. Pod uglom od 60–80° svaka interlobarna arterija daje 8–10 lučnih arterija (*Aa. arcuatae*) od kojih se odvajaju interlobularne arterije.

Kod kunića (Janković i sar., 1977; McLaughlin i Chiasson, 1990; Hristov i sar., 2006) i zlatnog hrčka (Popesko i sar., 1990) desna i leva bubrežna arterija ulaze u bubreg kroz bubrežni hilus i bubrežni sinus i dalje se granaju na lobarne i lobularne grane.

Kod slepog kučeta (Janković i sar., 1977; Blagojević, 1982) desna i leva bubrežna arterija pre ulaska u bubreg dele se na *Ramus dorsalis* i *Ramus ventralis*. Od desne i leve bubrežne arterije, u blizini deobe na *Ramus dorsalis* i *Ramus ventralis*, odvaja se po jedna grana koja se pruža u kranijalnom pravcu i ulazi u desnu i levu nadbubrežnu žlezdu na njenom kaudalnom kraju. Od desne grane, pre njenog ulaska u desnu nadbubrežnu žlezdu odvaja se grana za dijafragmu.

Kod zamorca (Shively i Stump, 1975; Popesko i sar., 1990) desna i leva bubrežna arterija, svaka na svojoj strani se deli na kranijalnu i kaudalnu arteriju. Kod zamorca muškog pola kaudalna desna i kaudalna leva bubrežna arterija izlaze iz trbušne aorte zajedno sa desnom i levom testikularnom arterijom (*A. testicularis dextra* et *A. testicularis sinistra*).

Kod navedenih eksperimentalnih životinja u venskoj vaskularizaciji bubrega učestvuje *V. renalis dextra* et *V. renalis sinistra*.

Kod tekunice desna i leva bubrežna vena izlaze iz kaudalne šuplje vene (*V. cava caudalis*). Pre ulaska u hilus bubrega svaka od njih se deli na kranijalnu i kaudalnu granu, koje prolaze kroz hilus bubrega, ulaze u sinus bubrega i dalje se granaju na manje ogranke.

Kod majmuna *Macaca fascicularis* i *Macaca mulatta* (Horacek i sar., 1987) bubrežne vene skupljaju vensku krv iz 3 ili 4 intrarenalne vene, koje odvođe krv

iz venskih segmenata parenhima bubrega, koji odgovaraju arterijskim segmentima bubrega.

Kod kanadske lasice (Jablan-Pantić i sar., 1978) krv iz bubrega odvode kranijalna i kaudalna lobarna vena (*V. lobaris cranialis et V. lobaris caudalis*), koje se slivaju u odgovarajuću bubrežnu venu izvan hilusa bubrega.

Kod pacova (Hebel i Stromberg, 1976), kunića (Janković i sar., 1977; McLaughlin i Chiasson, 1990; Hristov i sar., 2006), slepog kučeta (Janković i sar., 1977; Blagojević, 1982), zlatnog hrčka (Popesko i sar., 1990) i zamorca (Shively i Stump, 1975; Popesko i sar., 1990) desna i leva bubrežna vena izlaze iz lateralnog zida kaudalne šuplje vene (*V. cava caudalis*) i pružaju se zajedno sa istomenom arterijom prema Hilus renalis i bubregu u kome se razgranjavaju.

#### Zaključak / Conclusion

Na osnovu svih prethodno navedenih rezultata može se zaključiti da kod majmuna *Macaca fascicularis* i *Macaca mulatta*, kanadske lasice, pacova, kunića, slepog kučeta i zlatnog hrčka iz trbušne aorte (*Aorta abdominalis*) izlaze sa svake strane po jedna *A. renalis dextra* i *A. renalis sinistra*.

Kod zamorca postoje kranijalna i kaudalna desna i kranijalna i kaudalna leva bubrežna arterija kao dosta jaki, ali kratki krvni sudovi.

Na osnovu našeg ispitivanja ustanovili smo da kod tekunice postoji jedna *A. renalis dextra* i dve, retko tri *Aa. renales sinistrae*. Ređe postoji jedna *A. renalis sinistra*, koja se neposredno po odvajanju od trbušne aorte deli na dva ili više ogranka.

U venskoj vaskularizaciji bubrega kod tekunice, kao i kod navedenih eksperimentalnih životinja učestvuje *V. renalis dextra* i *V. renalis sinistra*, koje odvode vensku krv iz odgovarajućeg bubrega u *V. cava caudalis*.

#### Literatura / References

1. Blagojević Z. Srce i arterije slepog kučeta (*Spalax leucodon*). Magistarski rad. Beograd, 1982.
2. Blagojević M. Morfologija, topografija, vaskularizacija i inervacija organa grudne duplje eksperimentalnih životinja. Doktorska disertacija. Beograd, 2010.
3. Blagojević M, Nešić I, Đelić N, Jović S, Đorđević M, Savić-Stevanović V. The common iliac artery in the ground squirrel (*Citellus citellus*). *Acta Vet Belgrade* 2013; 63(4): 463-70.
4. Buzandžić B, Spasić M, Saičić ZS, Radojčić R, Petrović VM, Halliwell B. Antioxidant defenses in the ground squirrel (*Citellus citellus*). 2. The effect of hibernatio, *Free Radio Biol Med* 1990; 9: 407-13.
5. Buzandžić B, Blagojević D, Korać B, Saičić ZS, Spasić MB, Petrović VM. Seasonal Variation in the Antioxidant Defense System of the Brain of the ground squirrel (*Citellus citellus*) and Response to Low Temperature compared with Rat Comparative Biochemistry and Physiology. Department of Physiology, Institute for Biological Research „Siniša Stanković“ Belgrade, 1997; 117(2): 141-9.

6. Campbell GA, Kosanke SD, Toth DM, White GI. Disseminated Staphylococcal Infection in a colony of captive ground squirrels. *Journal of wildlife Diseases*, 17: 2. University of Oklahoma Health Sciences Center, Oklahoma City. Oklahoma, USA, 1981.
7. Hebel R, Stromberg MW. *Anatomy of the laboratory rat*. The Williams-Wilkins Company Baltimore. USA, 1976.
8. Horacek MJ, Earle AM, Gilmore JP. The renal vascular system of the monkey : a gross anatomical description. *J Anat* 1987; 153: 123-37.
9. Hristov H, Kostov D, Vladova D. Topographical anatomy of some abdominal organs in rabbit. *Trakia J Sci* 2006; 4(3): 7-10.
10. Jablan-Pantić O, Miladinović Ž, Popović S. Vasography of the mink kidney (*Mustela vison*). *Arhiv bioloških nauka*. Beograd 1978; 30(1-4): 53-6.
11. Janković Ž, Stanojević D, Blagojević Z. Comparation des caracteristiques du quelques animaux de laboratoire (*Oryctolagus cuniculus*, *Cavia cobaya* et *Spalax leucodon*). *Acta Anatomica*, 1977; 99(3): 329-333.
12. McLaughlin AC, Chiasson BR. *Laboratory Anatomy of the rabbit*. Wm. C. Brown Publishers. USA, 1990.
13. Millesi E, Prossinger H, Dittami JP, Fieder M. Hibernation Effects on Memory in European ground squirrels. *Journal of Biological Rhythms*. University of Vienna. Austria, 2001; 16(3): 264-71.
14. Nakipova OV, Andreeva LA, Chumaeva NA, Gainullin RZ, Anufriev AI, Kosarskii LS, Kukushkin NI, Kolaeva CG. Myocardial Force-Frequency Relationship in the Artic Ground squirrel, Russian Academy of sciences Russia, 2002.
15. Nikolić Z, Katanić D, Blagojević Z, Cvetković D. The uterus and vagina in the ground squirrel (*Citellus citellus*). *Acta Vet Belgrade*, 1990; 40(4): 225-8.
16. Nikolić Z, Blagojević Z, Katanić D, Rogožarski D. The ovary and the oviduct of the ground squirrel (*Citellus citellus*). *Acta Vet Belgrade*, 1993; 43(2-3): 171-8.
17. Nikolić Z, Blagojević Z, Vitorović D, Đelić D, Nešić I. Extrahepatic and intrahepatic veins of the portal system in the ground squirrel (*Citellus citellus*). *Acta Vet Belgrade* 2003; 53 (1): 57-63.
18. Nikolić Z, Đelić D, Blagojević Z, Mrvić-Jovičić V, Drekić D, Zorić Z. The subclavian artery and its branches in the ground squirrel (*Citellus citellus*). *Acta Vet Belgrade* 2004; 54(2-3): 227-37.
19. *Nomina anatomica veterinaria*. Fifth edition (revised version). Published by the Editorial Committee Hannover (Germany), Columbia, MO (USA), Ghent, 2012.
20. Popesko P, Rajtová V, Horák J. *A colour Atlas of Anatomy of small laboratory animals, Volume one: rabbit, guinea pig*. Published by Priroda Publishing House. Bratislava 1990.
21. Popesko P, Rajtová V, Horák J. *A colour Atlas of Anatomy of small laboratory animals, Volume two: rat, mouse, golden hamster*. Published by Priroda Publishing House. Bratislava 1990.
22. Shively MJ, Stump JE. The systemic aretrial pattern of the guinea pig: The abdomen. *The Anatomical Record*, 1975; 182(3): 355-66.
23. Stanojević D, Janković Ž, Nikolić Z. The liver in the ground squirrel (*Citellus citellus*) and its bile ducts. *Acta Vet Belgrade*, 1978; 28(2): 97-106.
24. Stanojević D, Janković Ž, Nikolić Z. Blood vessels of the liver in the ground squirrel (*Citellus citellus*). *Acta Vet Belgrade*, 1979; 29(3-4): 129-36.
25. Stanojević D, Janković Ž, Nikolić Z. The alimentary canal in the ground squirrel (*Citellus citellus*) : I. The oral cavity, teeth and pharynx. *Acta Vet Belgrade*, 1979; 29(6): 297-307.
26. Stanojević D, Nikolić Z, Drekić D. The alimentary canal in the ground squirrel (*Citellus citellus*) : II. Oesophagus, Ventriculus, Duodenum, Jejunum, Ileum, Caecum, Colon and Rectum. *Acta Vet Belgrade* 1982; 32(4): 205-16.
27. Šoškić V, Grujić-Injac B, Braunitzer G. The primary structure of the hemoglobin of the European Souslik (*Citellus citellus*). *Biol Chem Hoppe Seyler* 1986, 367(11): 1159-66.



28. Twente JW, Twente J, Moy RM. Regulation of arousal from hibernation by temperature in three species of *Citellus*. *J Appl Physiol*, 1977; 42(2): 191-5.
29. Walker JM, Glotzbach Sf, Berger RJ, Heller HC. Sleep and hibernation in the ground squirrels (*Citellus spp*) : electrophysiological observations. *Am J Physiol Regul Integr Comp Physiol*, 1977; 233(5): 213-21.

ENGLISH

**VASCULARIZATION OF THE KIDNEY OF THE GROUND SQUIRREL (*CITELLUS CITELLUS*) IN COMPARISON WITH OTHER EXPERIMENTAL ANIMALS**

**Blagojević M., Vitorović D., Adamović Ivana, Nešić Ivana, Brkić Zlata, Zdravković Marija, Đorđević Milena, Jović S., Zorić Z., Čupić Dejana**

Ground squirrel is the only representative of its genus in our country. As experimental animal is used in microbiology, parasitology, immunology and pharmacology. The aim of this study was to examine a part of ground squirrel cardiovascular system and thus help better understanding of anatomy of the body of this specific animal as well as to contribute to comparative anatomy.

The studies were performed on six ground squirrels, both sexes, weight between 200-300 g. In order to obtain the arterial vascularization of the kidney, contrast mass gelatin stained with painting tempera was injected into the abdominal aorta after bleeding out. After the injection, blood vessels were prepared and photographed.

Corrosive preparations of the vein blood vessels of the kidneys were obtained by injection of Byocril into the right azygos vein after bleeding out. After injection, the preparations were placed into 5% NaOH for 96 hours or 10% NaOH for 48 hours. After that the preparations were rinsed with hot water and photographed.

*A. renalis dextra* arises from the lateral wall of the abdominal aorta, 3-4 mm caudal to *A. mesenterica cranialis*. In most cases, this vessel divides into two or three branches before entering the hilus of the right kidney.

*A. renalis sinistra* arises from the lateral wall of the abdominal aorta, 7-9 mm caudal to the right renal artery. Often, instead of one left renal artery, there are two, rarely three.

Based on the results of our study, we concluded that in ground squirrel there is one *A. renalis dextra* and often two, rarely three *Aa. renales sinistrae*.

In renal venous vascularization, both right and left renal vein are involved. Before entering the kidney, both of them divide into cranial and caudal branch, undergoing renal hilus, enter the renal sinus and continues to branch out into smaller branches.

Key words: ground squirrel, kidneys, vascularization

**ВАСКУЛЯРИЗАЦИЯ ПОЧЕК У СУСЛИКОВ (*CITELLUS CITELLUS*) В СОПОСТАВЛЕНИИ С ДРУГИМИ ЭКСПЕРИМЕНТАЛЬНЫМИ ЖИВОТНЫМИ**

**Благоевич М., Виторович Д., Адамович Ивана, Нешич Ивана, Бркич Злата, Здравкович Мария, Джорджевич Милена, Йович С., Зорич З., Чупич Деяна**

В области экспериментальной, ветеринарной медицины и медицины человека все большее значение придается использованию экспериментальных животных. На них можно контролировать функции отдельных систем и их фармакологические эффекты, возникающие в зависимости от вида, способа введения и метаболических путей отдельных веществ или биологических агентов в организме этого животного.

По мере развития науки изучение строения тела суслика (*Citellus citellus*) с целью применения в экспериментальных исследованиях подразумевает изучение макро- и микроскопической структуры, а также отношения отдельных органов и систем органов для определенных видов исследовательской деятельности. В рамках вышеупомянутых исследований наряду с остальными аспектами имеет значение изучение васкуляризации почек. Это было одной из причин, побудивших нас обратиться к исследованию части сердечно-сосудистой системы сусликов, способствуя изучению строения тела этого животного, и таким образом внести свой вклад в сравнительную анатомию.

Ключевые слова: суслик, почка, васкуляризация