

**UPOREDNE KARAKTERISTIKE LOPATICE (SCAPULA) I RAMENE KOSTI (HUMERUS) SRNE (CAPREOLUS CAPREOLUS) I OVCE (OVIS ARIES) U CILJU UTVRĐIVANJA PRIPADNOSTI ŽIVOTINJSKOJ VRSTI\***  
**COMPARATIVE CHARACTERISTICS OF SHOULDER BLADE (SCAPULA) AND SHOULDER BONE (HUMERUS) OF ROE DEER (CAPREOLUS CAPREOLUS) AND SHEEP (OVIS ARIES) IN ORDER TO DETERMINE THE ANIMAL SPECIES**

**Blagojević M., Nikolić Zora, Prokić B.B., Čupić Miladinović Dejana\*\***

Česti su slučajevi krivolova u kojima je potrebno na osnovu morfoloških karakteristika kostiju utvrditi kojoj životinjskoj vrsti pripadaju. Metodom komparacije obavljena je forenzička analiza osteoloških karakteristika kostiju srne i ovce.

Za ispitivanje uporednih karakteristika lopatice (Scapula) i ramene kosti (Humerus) upotrebjeno je 6 lopatica i 6 ramenih kostiju srne i 8 lopatica i 8 ramenih kostiju ovce.

Kada je sa kostiju skinuta koža, mišići, arterijski, venski i limfni sudovi, nervi, one se termički obrađuju u autoklavu. Posle kuvanja, kosti su stavljene u 3% rastvor vodonik peroksida ( $H_2O_2$ ) radi beljenja i odmašćivanja. Sušene su prirodnim putem na vazduhu, a zatim su fotografisane.

Lopatica (Scapula) je pločasta kost (Ossa plana) nepravilnog trouglastog oblika. Lopatični greben (Spina scapulae) kod srne je mnogo duži sa akromionom u vidu šiljka, a kod ovce je kraći i završava akromionom pod pravim uglom. Lopatična čašica (Cavitas glenoidalis) kod srne je okruglog oblika, a kod ovce ovalnog. Tuberculum supraglenoidale i Processus coracoideus kod ovce su bolje razvijeni, a kod srne slabije.

Ramena kost (Humerus) kod srne je srazmerno duga, vitka kost sa proksimalnim konveksitetom okrenutim kranijalno u odnosu na istu kost kod ovce, koja je jača i teža. Tuberculum majus kod srne je slabije

\* Rad primljen za štampu 15.04.2016.

\*\* Dr sc. vet. med. Miloš Blagojević\*, van. profesor, dr sc. vet. med. Zora Nikolić\*, red. profesor, dr vet. med. Bogomir Bolka Prokić\*, asistent, dr vet. med. Dejana Čupić Miladinović\*, student doktorskih akademskih studija, Fakultet veterinarske medicine, Univerzitet u Beogradu, Srbija

*razvijen, a kod ovce predstavlja jednu jaku koštanu kvrgu. Tuberculum minus i Tuberositas deltoidea kod ovce su bolje razvijeni nego kod srne. Na medijalnom kondilusu (Condylus medialis) kod ovce se nalazi plitak i širok žleb, a kod srne žleb je dublji i užji.*

*Na osnovu morfoloških razlika kostiju srne i ovce može se sa sigurnošću utvrditi kojoj životinji kosti pripadaju.*

*Ključne reči: komparativna forenzička osteologija, lopatica, ramena kost, srna, ovca*

#### **Uvod / Introduction**

Za vreme zabrane lova česti su slučajevi krivolova, kada treba dokazati da li se radi o mesu srne ili ovce. Za identifikaciju kada nema drugog materijala (sveže meso, krv, dlaka) mogu se koristiti i kosti na kojima se nalaze izrazite morfološke karakteristike. Određivanje vrste životinja na osnovu morfoloških razlika kostiju predstavlja jednu od najsigurnijih metoda, posebno kada nedostaje materijal potreban za sprovođenje drugih laboratorijskih metoda u cilju identifikacije životinjskih vrsta.

U dostupnoj relevantnoj literaturi upoređivane su razlike pojedinih kostiju između divljih i domaćih vrsta životinja, srne i ovce (Stanojević i Nikolić, 1975; Blagojević i Aleksić, 2012), jagnjeta i kunića (Stanojević i sar., 1981; Stanojević i sar., 1983), kunića i zeca (Stanojević i sar., 1981; Stanojević i sar., 1983) kao i domaćih životinja sisara (König i Liebich, 2005). Na osnovu tih razlika može se relativno brzo i egzaktno odrediti vrsta životinje kojoj kosti ili delovi kostiju pripadaju.

Proučavajući kosti ovih životinja ustanovili smo da su kosti srne i ovce slične, ali se istovremeno i razlikuju. Na osnovu morfoloških razlika koje postoje, dokazan je njihov značaj i važnost u identifikaciji kostiju.

Cilj ovog rada je da se opišu uporedne razlike lopatice (Scapula) i ramene kosti (Humerus) srne i ovce, na osnovu kojih se može utvrditi poreklo ispitivanih kostiju. Dobijeni podaci su važni za tačnu identifikaciju i kao takvi se mogu koristiti u forenzičke svrhe.

#### **Materijal i metode rada / Material and methods**

Za ispitivanje uporednih karakteristika lopatice (Scapula) i ramene kosti (Humerus) upotrebjeno je 6 lopatica i 6 ramena kostiju srne i 8 lopatica i 8 ramena kostiju ovce.

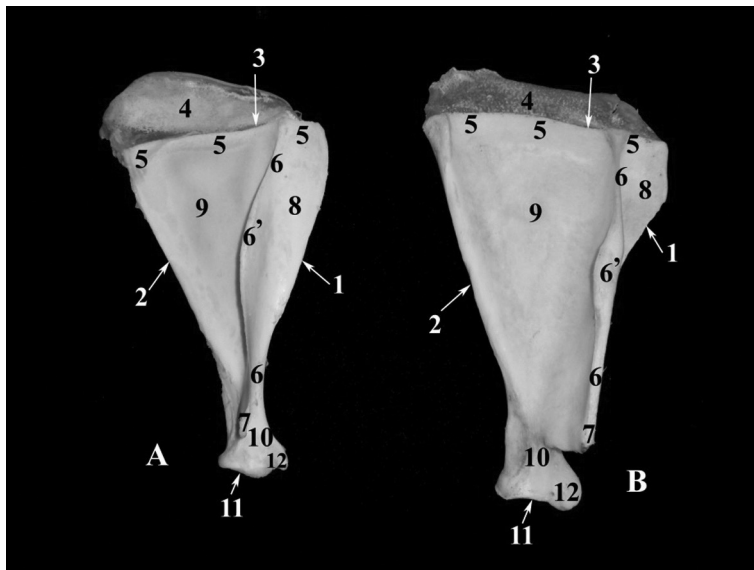
Kosti su mehanički odvojene od mekih tkiva (koža, mišići, arterijski, venski, limfni sudovi i nervi), a zatim su termički obrađene u autoklavu. Posle kuvanja, kosti su stavljene u 3% rastvor vodonik peroksida (H<sub>2</sub>O<sub>2</sub>), radi beljenja i odmašćivanja. Kosti su sušene prirodnim putem na vazduhu, a zatim su fotografisane.

Pored sveže ispreparisanih kostiju, korišćene su i kosti iz bogate kolekcije muzeja Katedre za anatomiju Fakulteta veterinarske medicine, Univerziteta u Beogradu.

### Rezultati i diskusija / Results and discussion

Lopatica (*Scapula*) spada u kosti prednjeg ekstremiteta (*Ossa membri thoracici*). To je pločasta kost, trouglastog oblika (Barone i Malavielle, 1951; Barone, 1966; Ellenberger i Baum, 1977; Janković i Popović, 1985; Blagojević i sar., 1999). Njena uzdužna osa leži ventro-kranijalno (Popesko, 1980; Mrvić-Jovičić, 2003; König i Liebich, 2005; Nikolić i sar., 2015).

Lopatica ovce je šira na bazi (*Basis scapulae*) (slike 1B<sub>5,5,5</sub>, 2B<sub>2,2,2</sub>) i na vratu (*Collum scapulae*) (slike 1B<sub>10</sub>, 2B<sub>5</sub>) u odnosu na srnu (slike 1A<sub>5,5,5</sub>, 2A<sub>2,2,2</sub>, 1A<sub>10</sub>, 2A<sub>5</sub>). Lopatični greben (*Spina scapulae*) srne (Stanojević i Nikolić, 1975) je mnogo duži (slika 1A<sub>6,6</sub>) sa akromionom izvučenim u vidu šiljka (slika 1A<sub>7</sub>), pa je usled toga *Fossa supraspinata* duža (slika 1A<sub>8</sub>). U ovce je lopatični greben (Sisson, 1962; Koch, 1963; Nickel i sar., 1968; Rebesko i Rigler, 1983) kraći (slika 1B<sub>6,6</sub>) i završava sa akromionom pod pravim uglom (slika 1B<sub>7</sub>). Slobodni rub na sredini grebena lopatice je nešto deblji u ovce (slika 1B<sub>6'</sub>), dok je u srne izrazito tanak (slika 1A<sub>6'</sub>).

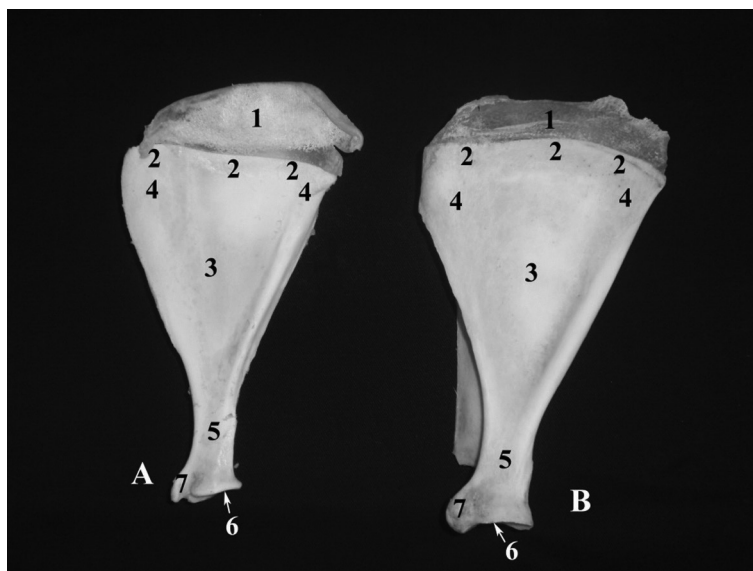


Slika 1. Lopatica (Scapula) srne A i ovce B. Lateralna strana, desni prednji ekstremitet  
Picture 1. Shoulder blade (Scapula) of roe deer A, and sheep B. Lateral side, right front limb.

1 - Margo cranialis, 2 - Margo caudalis, 3 - Margo dorsalis, 4 - Cartilago scapulae, 5, 5, 5 - Basis scapulae, 6, 6 - Spina scapulae, 6' - slobodni rub na sredini grebena lopatice, 7 - Acromion, 8 - Fossa supraspinata, 9 - Fossa infraspinata, 10 - Collum scapulae, 11 - Cavitas glenoidalis, 12 - Tuberculum supraglenoidale

*Margo dorsalis* u srne (slika 1A<sub>3</sub>) ima plići ili dublji žleb, koji se nalazi bliže sredini lopatice. Takav žleb je neznatan na lopatici ovce ili ga uopšte nema.

*Fossa subscapularis* je relativno bolje izražena u ovce (Nickel i sar., 1968; Janković i Popović, 1985; König i Liebich, 2005) (slika 2B<sub>3</sub>).



Slika 2. Lopatica (Scapula) srne A i ovce B. Medijalna strana, desni prednji ekstremitet  
Picture 2. Shoulder blade (Scapula) of roe deer A, and sheep B. Medial side, right front limb.

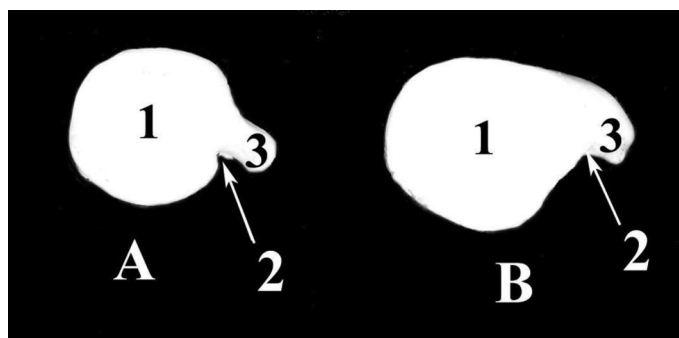
1 - *Cartilago scapulae*, 2, 2, 2 - *Basis scapulae*, 3 - *Fossa subscapularis*, 4, 4 - *Facies serrata*, 5 - *Collum scapulae*, 6 - *Cavitas glenoidalis*, 7 - *Processus coracoideus*

Naročito je interesantna za upoređivanje lopatična čašica (*Cavitas glenoidalis*). U ovce je ovalnog oblika (Sisson, 1962; Koch, 1963; König i Liebich, 2005) (slika 3B<sub>1</sub>), a u srne je okrugla (Stanojević i Nikolić, 1975) (slika 3A<sub>1</sub>). U ovce se sa kranijalne strane čašice nalazi dobro razvijena koštana kvržica (*Tuberculum supraglenoidale*) (slika 1B<sub>12</sub>) i na njoj, na medijalnoj strani, vrlo jak koštani kljunasti izdanak (*Processus coracoideus*) (slike 2B<sub>7</sub>, 3B<sub>3</sub>). Kod srne koštana kvržica (*Tuberculum supraglenoidale*) (slika 1A<sub>12</sub>) i kljunasti izdanak (*Processus coracoideus*) (slike 2A<sub>7</sub>, 3A<sub>3</sub>) su slabije razvijeni. Ostale morfološke karakteristike lopatice srne i ovce su iste.

Ramena kost (*Humerus*) srne (slike 4A, 5A, 6A, 7A) i ovce (slike 4B, 5B, 6B, 7B) je duga cevasta kost i spada među najjače kosti skeleta (Barone, 1966; Popesko, 1980; Janković i Popović, 1985; Mrvić-Jovičić, 2003).

Ramena kost (*Humerus*) srne je srazmerno duga, vitka kost sa proksimalnim konveksitetom okrenutim kranijalno (slike 6A, 7A) u odnosu na istu kost ovce koja je jača i teža (slike 6B, 7B). *Tuberculum majus* je kod srne slabije razvijen (slike 4A<sub>1</sub>, 5A<sub>1</sub>), a kod ovce on predstavlja jaku koštanu kvrgu (slike 4B<sub>1</sub>, 5B<sub>1</sub>).

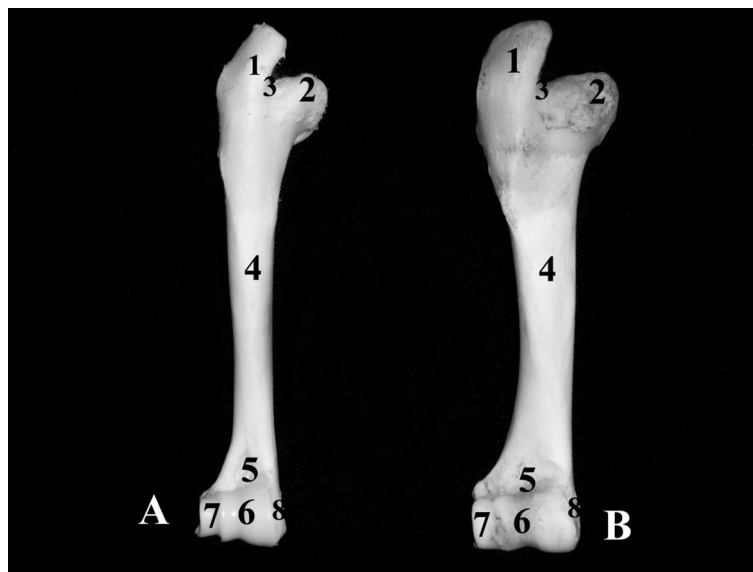
*Tuberculum majus (Pars cranialis)* (slike 6B<sub>1</sub>, 7B<sub>1</sub>) i *Tuberculum majus (Pars caudalis)* (slika 6B<sub>2</sub>) su kod ovce dobro razvijeni, dok je kod srne bolje razvijen *Tuberculum majus (Pars cranialis)* (slike 6A<sub>1</sub>, 7A<sub>1</sub>) u odnosu na *Tuberculum majus (Pars caudalis)* (slika 6A<sub>2</sub>) koji je slabo razvijen.



Slika 3. Lopatična čašica (Cavitas glenoidalis) srne A i ovce B. Distalni deo lopatice, desni prednji ekstremitet

Picture 3. Shoulder blade cup (Cavitas glenoidalis) of roe deer A, and sheep B. The distal portion of the blade, right front limb.

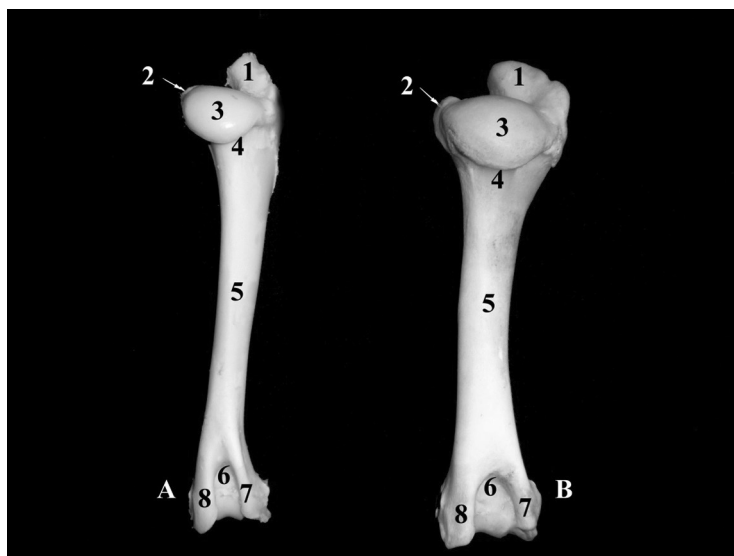
1 - Cavitas glenoidalis, 2 - Incisura glenoidalis, 3 - Processus coracoideus



Slika 4. Ramena kost (Humerus) srne A i ovce B. Kranijalna strana, desni prednji ekstremitet

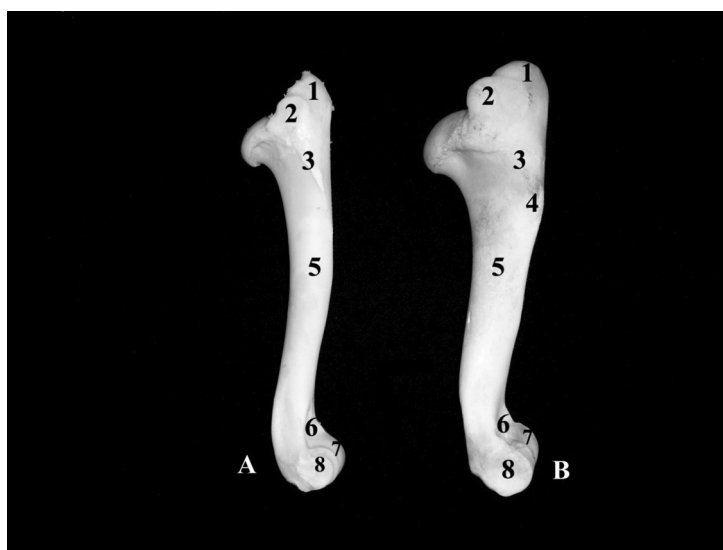
Picture 4. Shoulder bone (Humerus) of roe deer A, and sheep B Cranial side, right front limb.

1- Tuberculum majus, 2 - Tuberculum minus, 3 - Sulcus intertubercularis, 4 - Corpus humeri, 5 - Fossa radialis, 6 - Trochlea humeri, 7 - Condylus lateralis, 8 - Condylus medialis



Slika 5. Ramena kost (Humerus) srne A i ovce B. Kaudalna strana, desni prednji ekstremitet

Picture 5. Shoulder bone (Humerus) of roe deer A, and sheep B. Caudal side, right front limb.  
1 - Tuberculum majus, 2 - Tuberculum minus, 3 - Caput humeri, 4 - Collum humeri, 5 - Corpus humeri, 6 - Fossa olecrani, 7 - Epicondylus lateralis, 8 - Epicondylus medialis



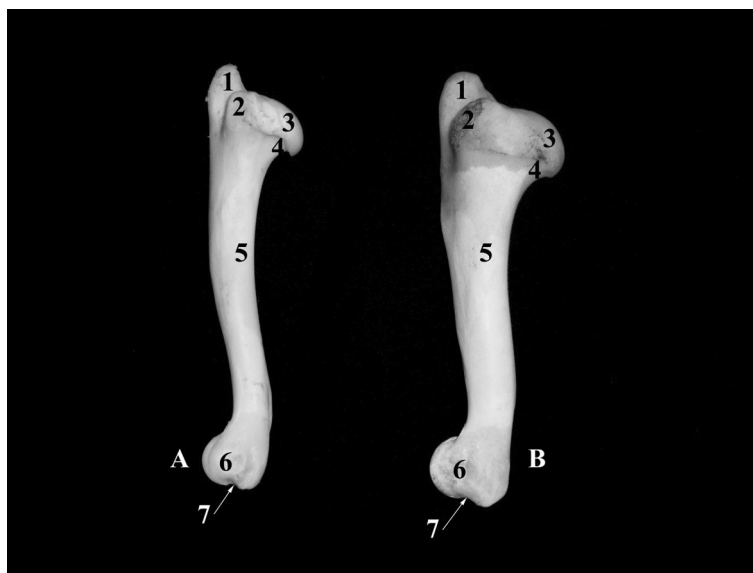
Slika 6. Ramena kost (Humerus) srne A i ovce B. Lateralna strana, desni prednji ekstremitet

Picture 6. Shoulder bone (Humerus) of roe deer A, and sheep B. Lateral side, right front limb.  
1 - Tuberculum majus (Pars cranialis), 2 - Tuberculum majus (Pars caudalis), 3 - Crista humeri, 4 - Tuberositas deltoidea, 5 - Corpus humeri, 6 - Fossa radialis, 7 - Trochlea humeri, 8 - Condylus lateralis

*Tuberculum minus* (Ellenbergen i Baum, 1977; Rebesko i sar., 1986; Blagojević i sar., 1999; König i Liebich, 2005; Nikolić i sar., 2015) je relativno jači i bolje se ističe u ovce (slike 4B<sub>2</sub>, 5B<sub>2</sub>, 7B<sub>2</sub>) nego kod srne, kod koje je blago zaobljen (slike 5A<sub>2</sub>, 7A<sub>2</sub>).

*Tuberositas deltoidea* je kod srne relativno slabo razvijen, tako da na pojedinim kostima predstavlja samo neznatnu rapavu površinu, dok kod ovce (Sisson, 1962; Koch, 1963; Nickel i sar., 1968; Šijački i sar., 1997; König i Liebich, 2005) predstavlja izraziti greben, koji se nalazi sa lateralne strane proksimalnog dela ramene kosti (slika 6B<sub>4</sub>).

*Tuberositas teres major* (slika 7A<sub>5</sub>, 7B<sub>5</sub>) često se ne može uočiti u obe vrste životinja, a ako je i razvijen predstavlja samo rapavu površinu.



Slika 7. Ramena kost (Humerus) srne A i ovce B. Medijalna strana, desni prednji ekstremitet

Picture 7. Shoulder bone (Humerus) of roe deer A, and sheep B. Medial side, right front limb.

1 - Tuberculum majus (Pars cranialis), 2 - Tuberculum minus, 3 - Caput humeri, 4 - Collum humeri, 5 - Tuberositas teres major, 6 - Condylus medialis, 7 - žleb na medijalnom kondilusu

Na zglobnom valjku ramene kosti (*Trochlea humeri*) (slike 4A<sub>6</sub>, 4B<sub>6</sub>, 6A<sub>7</sub>, 6B<sub>7</sub>) srne i ovce, medijalni kondilus (*Condylus medialis*) (slika 7A<sub>6</sub>, 7B<sub>6</sub>) je veći od lateralnog kondilusa (*Condylus lateralis*) (slike 4A<sub>7</sub>, 4B<sub>7</sub>, 6A<sub>8</sub>, 6B<sub>8</sub>). Na medijalnom kondilusu ramene kosti ovce nalazi se plitak i širok žleb (slika 7B<sub>7</sub>), a kod srne žleb je dublji i užiji (slika 7A<sub>7</sub>). Greben koji razdvaja oba kondilusa kod ovce je niži, a kod srne viši i na proksimalnom delu povija nešto lateralno.



### Zaključak / Conclusion

Pri komparativnom proučavanju morfoloških karakteristika lopatice (*Scapula*) i ramene kosti (*Humerus*) srne (*Capreolus capreolus*) i ovce (*Ovis aries*) može se na osnovu morfoloških razlika kostiju sa sigurnošću utvrditi kojoj životinji kosti pripadaju.

### Literatura / References

1. Barone R, Malavielle S. Les vaisseaux du coeur équadés, Recueil Méd, Vet. 1951; 77:513-29.
2. Barone R. Anatomie comparée des mammifères domestiques, Ostéologie. Lyon, 1966.
3. Bagojević M, Aleksić J. Forenzička analiza kostiju u Regio antebrachii srne (*Capreolus capreolus*) i ovce (*Ovis aries*) u cilju utvrđivanja pripadnosti životinjskoj vrsti. Veterinarski glasnik 2012; 66 (3-4): 325-31.
4. Blagojević Z, Mrvić V, Jovanović S. Praktikum za vežbe iz anatomije (Osteologija). Beograd, 1999.
5. Ellenberger W, Baum H. Handbuch der vergleichenden Anatomie der Haustiere. Berlin: Springer-Verlag, New York: Heidelberg, 1977.
6. Janković Ž, Popović S. Anatomija domaćih životinja, Osteologija i miologija. Veterinarski fakultet, Savez veterinarara i veterinarskih tehničara Jugoslavije, Odbor za izdavačku delatnost, 1985.
7. König E. H., Liebich G. H. Veterinary anatomy of Domestic Mammals. Stuttgart: Schattauer-GmbH, 2005.
8. Koch T. Lehrbuch der Veterinar-Anatomie, Band II, Jena, 1963.
9. Mrvić-Jovičić V. Atlas komparativne anatomije domaćih životinja. Beograd: „LIR BG d. o. o.“, 2003.
10. Nickel R, Schummer A, Seiferle E. Lehrbuch der Anatomie der Haustiere. Band I, Bewegungsapparat, Berlin und Hamburg: Paul Parey, 1968.
11. Nikolić Z, Blagojević Z, Mrvić V, Blagojević M. Praktikum za vežbe iz anatomije I. Beograd, 2015.
12. Nomina anatomica veterinaria. Fifth edition. Editorial Committee Hannover, Columbia, Gent, Sapporo, 2005.
13. Nomina anatomica veterinaria. Fifth edition (revised edition). Published by the Editorial Committee Hannover (Germany), Columbia, MO (USA), Ghent (Belgium), Sapporo (Japan), 2012.
14. Popesko P. Atlas topografske anatomije domaćih životinja. Treći svezak-zdjelica i udovi. Zagreb: „Jugoslovenska medicinska naklada“. 1980.
15. Rebesko B, Rigler L. Slikovni priručnik za anatomiju domaćih živali. Ljubljana: „Državna založba Slovenije“, 1983.
16. Rebesko B, Rigler L, Zobundžija M, Janković Ž. Slikovni priručnik anatomije domaćih živali. Ljubljana: „Državna založba Slovenije“, 1986.
17. Sisson S. The anatomy of the domestic animals. Philadelphia London: W. B. Saunders Company, 1962.
18. Stanojević D, Nikolić Z. Uporedne karakteristike pojedinih kostiju prednjeg ekstremiteta srne (*Capreolus capreolus*) i ovce (*Ovis aries*) u cilju utvrđivanja pripadnosti vrste životinja. Veterinarski glasnik 1975; 4: 291-95.
19. Stanojević D, Nikolić Z, Blagojević Z. Forenzički značaj morfoloških razlika kostiju prednjeg ekstremiteta jagnjeta i kunića. Veterinarski glasnik 1981; 35 (5): 433-42.
20. Stanojević D, Nikolić Z, Blagojević Z. Forenzički značaj morfoloških razlika kostiju prednjeg i zadnjeg ekstremiteta kunića (*Oryctolagus cuniculus*) i zeca (*Lepus timidus*). Zbornik radova X Seminara inovacija znanja veterinarara. Beograd, 1981, 283-88.



21. Stanojević D, Nikolić Z, Blagojević Z. Forenzički značaj morfoloških razlika kostiju glave jagnjeta i kunića. Veterinarski glasnik 1983; 37 (4): 311-16.
22. Stanojević D, Nikolić Z, Blagojević Z. Forenzički značaj morfoloških razlika kostiju kunića (*Oryctolagus cuniculus*) i zeca (*Lepus europeus*). Veterinarski glasnik 1983; 37 (6): 455-63.
23. Šijački N, Jablan-Pantić O, Pantić V. Morfologija domaćih životinja. 5. izd. Beograd: „Nauka”, 1997.

## ENGLISH

### COMPARATIVE CHARACTERISTICS OF SHOULDER BLADE (SCAPULA) AND SHOULDER BONE (HUMERUS) OF ROE DEER (CAPREOLUS CAPREOLUS) AND SHEEP (OVIS ARIES) IN ORDER TO DETERMINE THE ANIMAL SPECIES

Blagojević M., Nikolić Zora, Prokić B.B., Ćupić Miladinović Dejana

In illegal hunting it is often possible only on the basis of morphological characteristics to determine the animal species. By the method of comparison there was performed the forensic analysis of roe deer and sheep osteological features.

For the purpose of investigating the shoulder blade (*Scapula*) and shoulder bone (*Humerus*) comparative characteristics, there were used 6 shoulder blades and 6 shoulder bones of roe deer and 8 shoulder blades and 8 shoulder bones of sheep.

After the skin, muscles, arterial, venous and lymphatic vessels as well as nerves were removed from the bones, they were thermally treated in an autoclave. Subsequently, the bones were placed in 3% solution of hydrogen peroxide ( $H_2O_2$ ) for bleaching and degreasing. Then they were air dried and then photographed.

Shoulder blade (*Scapula*) is a bone plate (*Ossa plana*) roughly triangular in shape. Scapular spine (*Spina scapulae*) is much more prominent in roe deer with acromion blade in the form of spike, while in sheep it is shorter and ends with acromion at a right angle. Shoulder blade cup (*Cavitas glenoidalis*) in roe deer is round in shape, and in sheep it is oval. *Tuberculum supraglenoidale* and *Processus coracoideus* in sheep are more and in roe deer less developed.

Shoulder bone (*Humerus*) in roe deer is relatively long, slender bone with proximal convexity turned cranially in regard to the same bone in sheep, which is stronger and heavier. *Tuberculum majus* in roe deer is less developed, and in sheep it is in a form of solid bone protuberance. *Tuberculum minus* and *Tuberositas deltoidea* in sheep are more developed than in roe deer. At medial condyle (*Condylus medialis*) in sheep there is shallow and wide groove, while in roe deer it is deeper and narrower.

On the basis of morphological differences of roe deer and sheep bones, it can be determined with certainty which animal species they belong to.

**Key words:** : comparative forensic osteology, shoulder blade, shoulder bone, roe deer, sheep

## СРАВНИТЕЛЬНАЯ ХАРАКТЕРИСТИКА ЛОПАТКИ (SCAPULA) И ПЛЕЧЕВОЙ КОСТИ (HUMERUS) КОСУЛИ (CAPREOLUS CAPREOLUS) И ОВЦЫ (OVIS ARIES) С ЦЕЛЬЮ ОПРЕДЕЛЕНИЯ ИХ ВИДОВОЙ ПРИНАДЛЕЖНОСТИ

Благодеевич М., Николич Зора, Прокич В.В., Чупич Миладинович Деяна

Часто встречаются случаи браконьерства, когда на основании морфологических характеристик костей необходимо установить, какому виду животных они принадлежат. Была проведена судебно-медицинская экспертиза остеологических характеристик костей косуль и овец, в которой использовался метод сравнения.

Для изучения сравнительных характеристик лопатки (*Scapula*) и плечевой кости (*Humerus*) использовались 6 лопаток и 6 плечевых костей косули, а также 8 лопаток и 8 плечевых костей овцы.

После удаления с костей кожи, мышц, артериальных, венозных и лимфатических сосудов, нервов, они подвергались тепловой обработке в автоклаве. После термической обработки кости были помещены в 3%-й раствор перекиси водорода ( $H_2O_2$ ) для отбеливания и обезжиривания. Затем кости высушили естественным образом на воздухе и сфотографировали.

Лопатка (*Scapula*) - это плоская кость (*Ossa plana*) неправильной треугольной формы. Ость лопатки (*Spina scapulae*) косули намного длиннее с акромионом в виде клина, а у овцы она короче и заканчивается акромионом под прямым углом. Суставная впадина лопатки (*Cavitas glenoidalis*) у косули круглой формы, а у овцы овальная. *Tuberculum supraglenoidale* и *Processus coracoideus* овцы развиты лучше, а у косули в меньшей степени.

Плечевая кость (*Humerus*) косули - это пропорционально длинная, гибкая кость с проксимальной выпуклостью, обращенной краниально, по сравнению с той же костью у овцы, которая крепче и тяжелее. *Tuberculum majus* у косули развит в меньшей степени, а у овцы он представляет собой жесткий костный нарост. *Tuberculum minus* и *Tuberositas deltoidea* у овцы развиты лучше, чем у косули. На медиальном мыщелке (*Condylus medialis*) у овцы находится неглубокая и широкая борозда, а у косули борозда глубже и уже.

На основании морфологических различий костей косули и овцы можно с уверенностью установить, какому животному они принадлежат.

Ключевые слова: сравнительная судебно-медицинская остеология, лопатка, плечевая кость, косуля, овца.